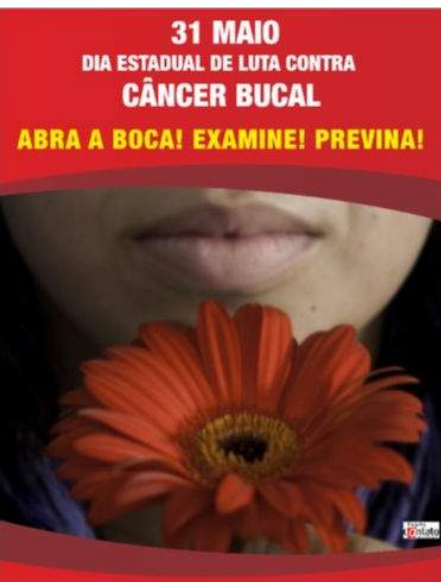

CAMPANHAS DE PREVENÇÃO DO CÂNCER BUCAL

Exame Clínico Descrição de Lesões

ORGANIZAÇÃO



Faculdade de Odontologia
PPG Patologia Bucal

LESÕES FUNDAMENTAIS

São as formas como se manifestam clinicamente os processos patológicos.

BASCONES, Tratado de Odontologia (Tomo III), 1998

TOMMASI, Diagnóstico em patologia bucal, 1982

BORAKS, Diagnóstico bucal, 2001

➤ Planas ou Elevadas

- Mácula/Mancha
- Placa
- Pápula
- Nódulo

➤ De Conteúdo Líquido

- Vesícula
- Bolha
- Pústula

➤ Com Perda de Substância

- Erosão
- Úlcera

Essa classificação leva em conta o aspecto clínico predominante da lesão.

* Nesta primeira parte da apresentação será dada ênfase a classificação das lesões com relação à lesão fundamental. Na segunda parte será enfocada a descrição das lesões de uma forma geral.

➤ Planas ou Elevadas

- Mácula/Mancha

- Placa
- Pápula
- Nódulo

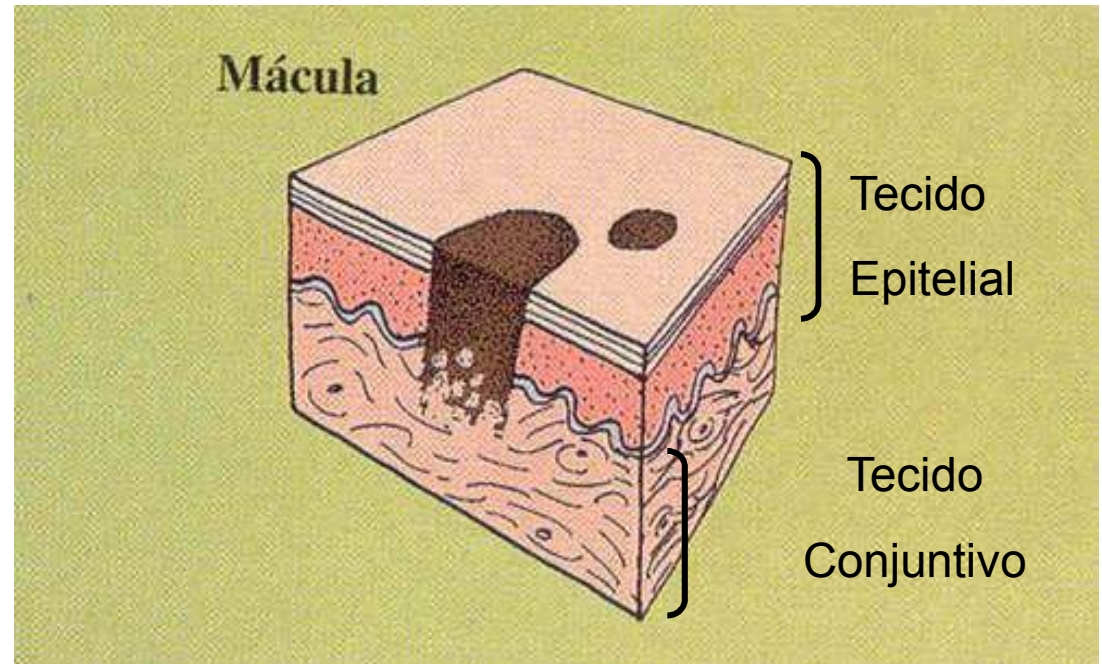
➤ De Conteúdo Líquido

- Vesícula
- Bolha
- Pústula

➤ Com Perda de Substância

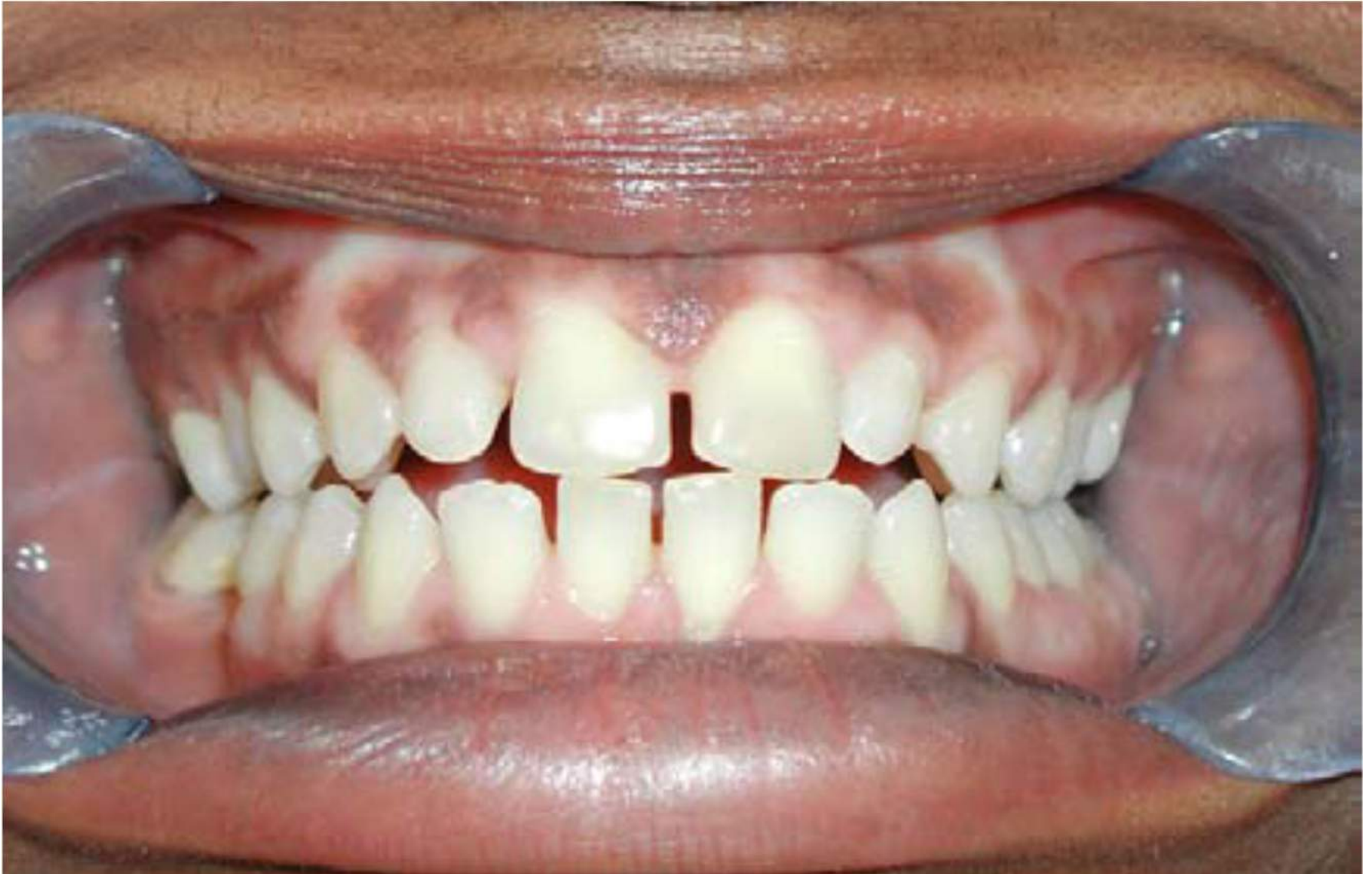- Erosão
- Úlcera

Alteração de coloração da mucosa, sem elevação em relação aos tecidos normais.



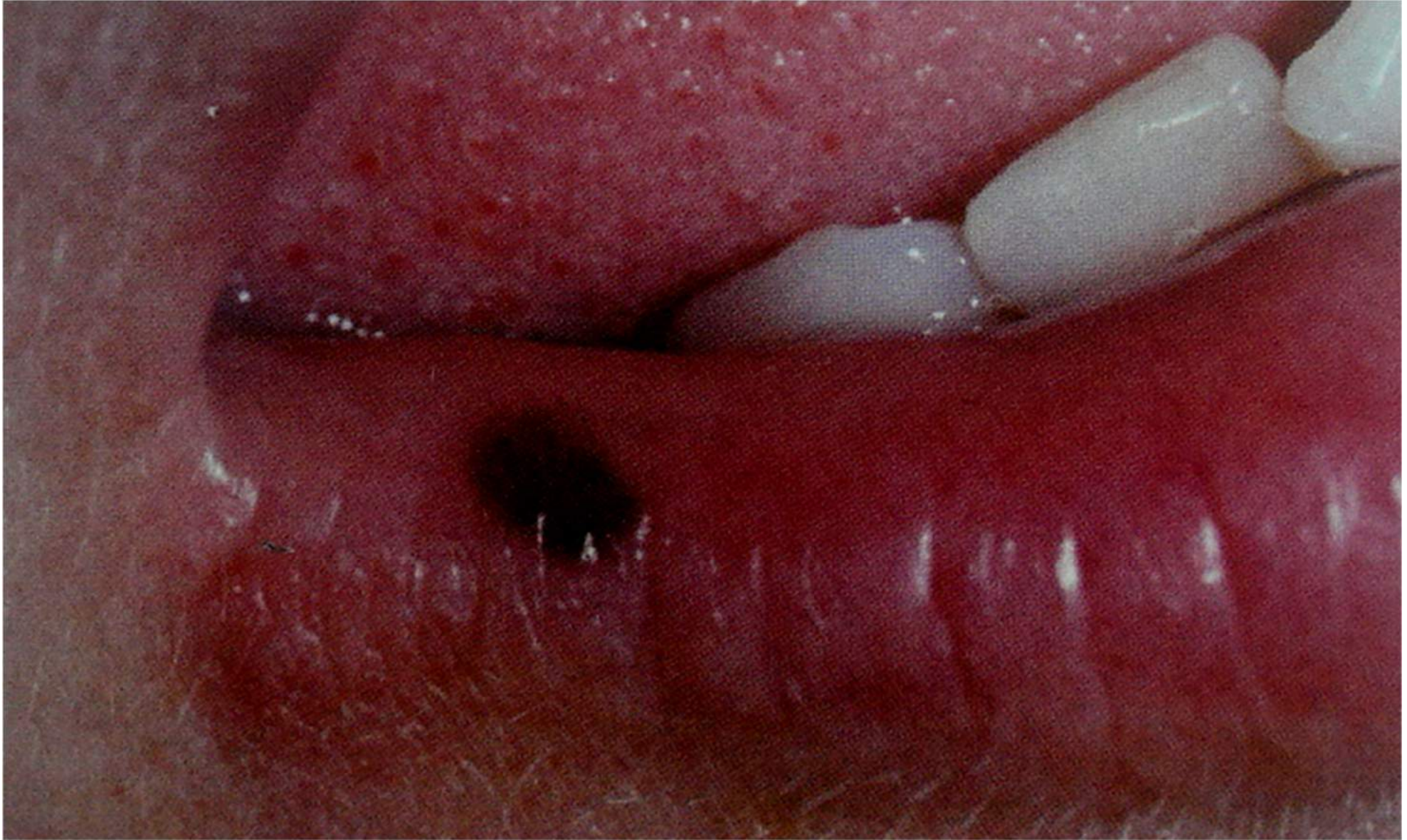BASCONES, Tratado de Odontología (Tomo III), 1998
TOMMASI, Diagnóstico em patologia bucal, 1982
BORAKS, Diagnóstico bucal, 2001

➤ Melanose



Hatch C.L. Pigmented lesions of the oral cavity.
Dental Clinics of North America, n.3, p. 185-201, 2005.

➤ Nevus



Neville et al. (2004)

➤ Planas ou Elevadas

- Mácula/Mancha
- **Placa**
- Pápula
- Nódulo

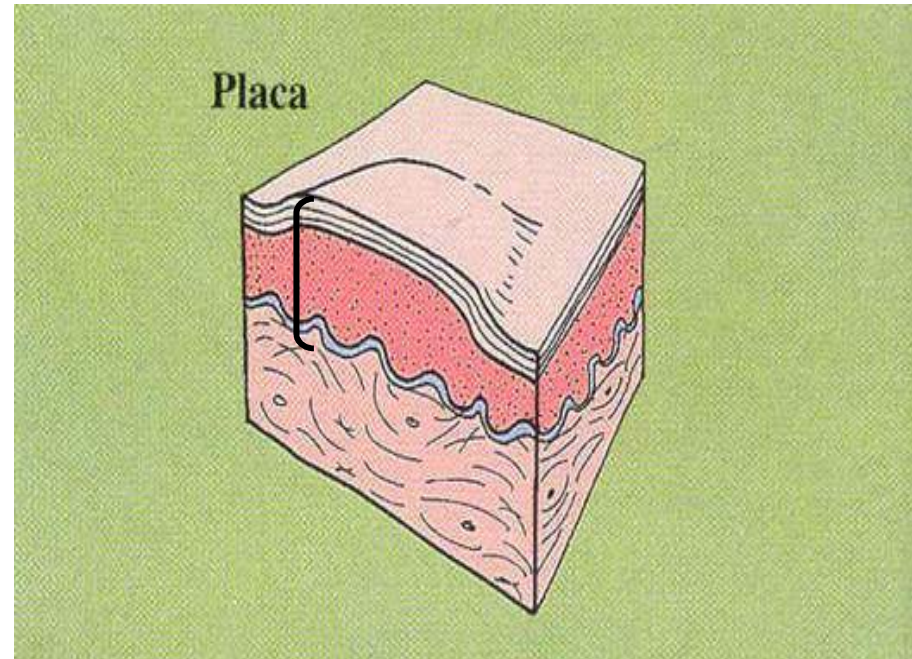
➤ De Conteúdo Líquido

- Vesícula
- Bolha
- Pústula

➤ Com Perda de Substância

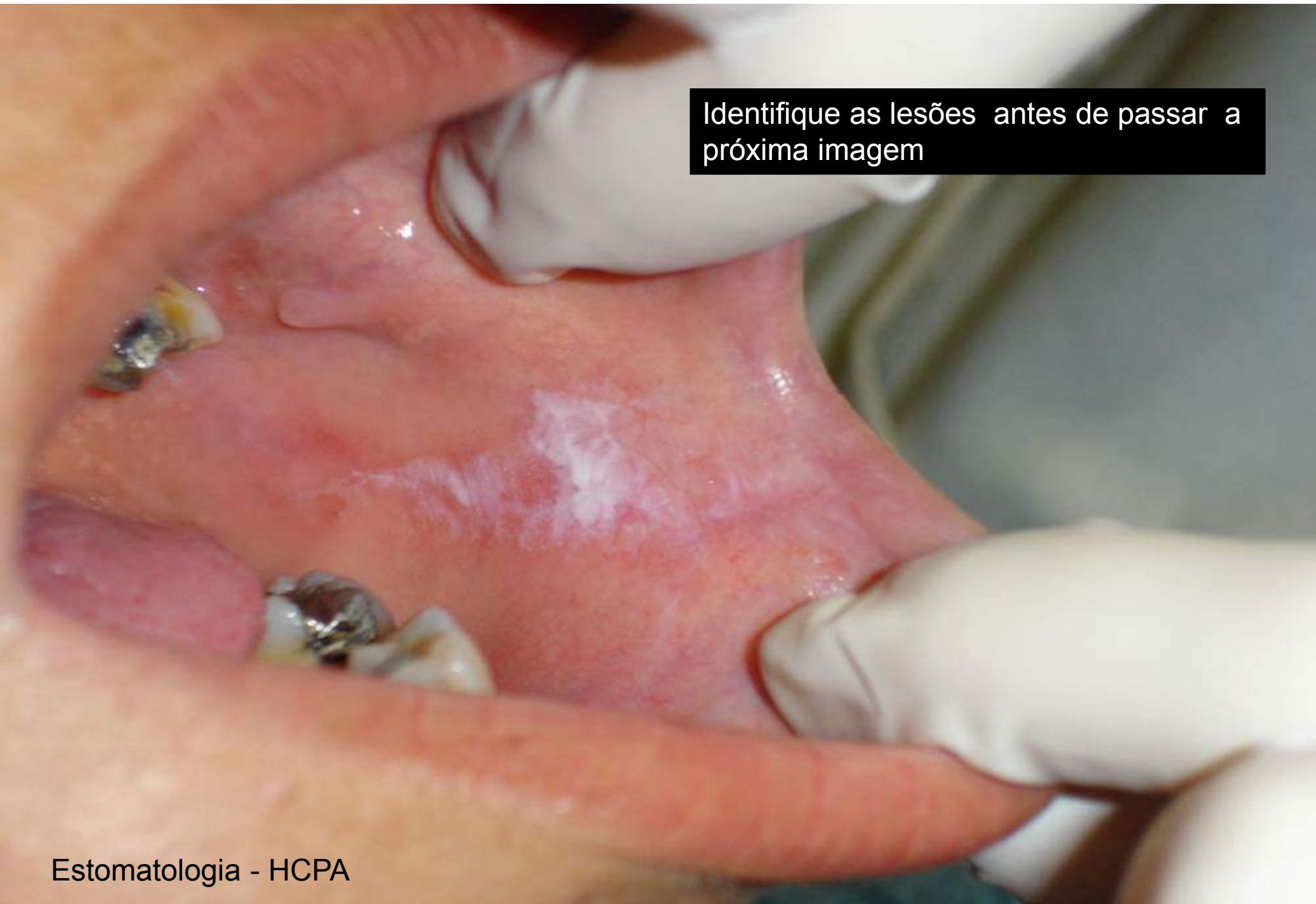- Erosão
- Úlcera

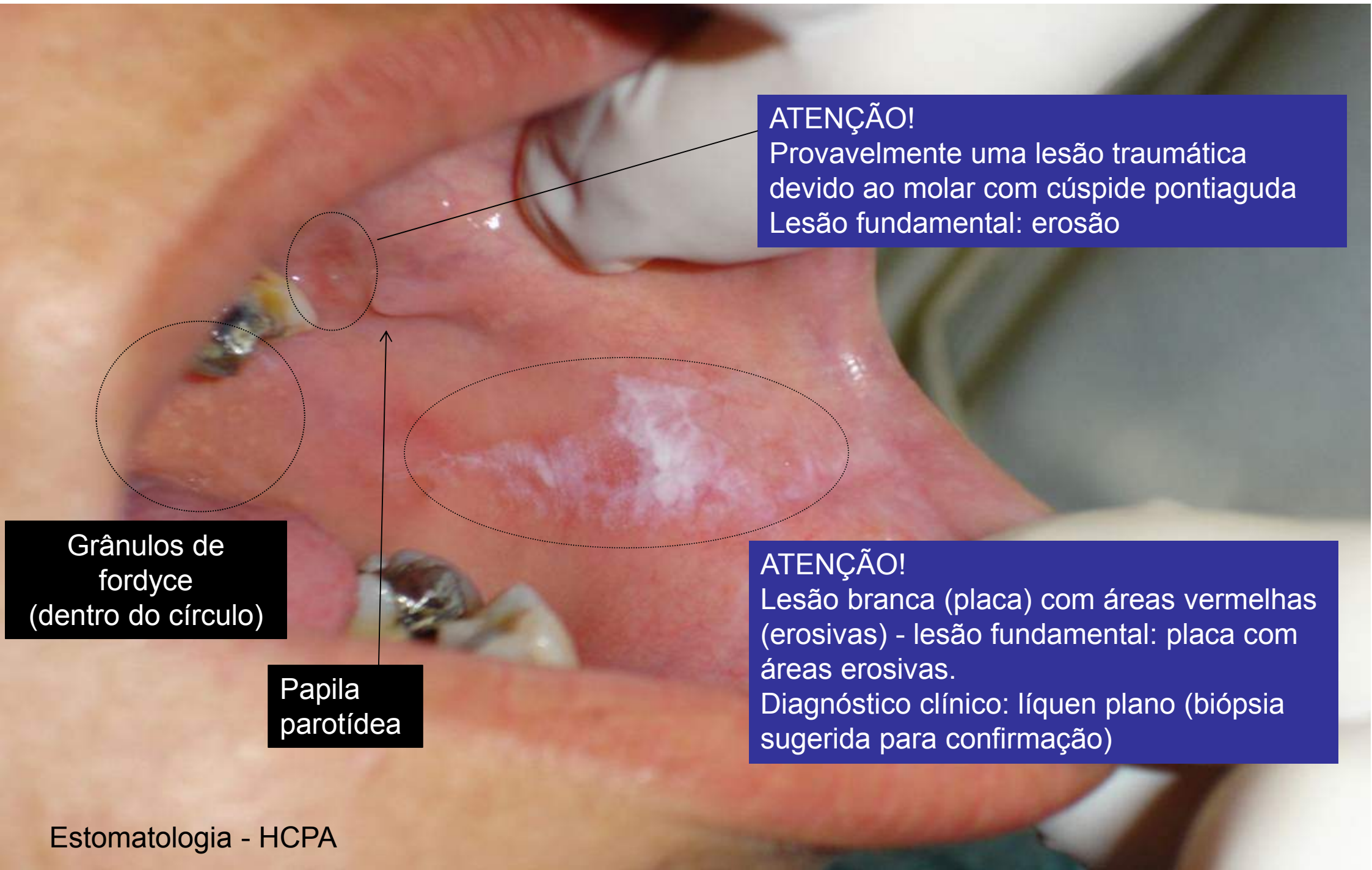
Lesão elevada em relação à mucosa, bem delimitada, podendo apresentar superfície lisa ou rugosa. A lesão é maior em extensão do que em altura



BASCONES, Tratado de Odontología (Tomo III), 1998
TOMMASI, Diagnóstico em patologia bucal, 1982
BORAKS, Diagnóstico bucal, 2001

Identifique as lesões antes de passar a próxima imagem



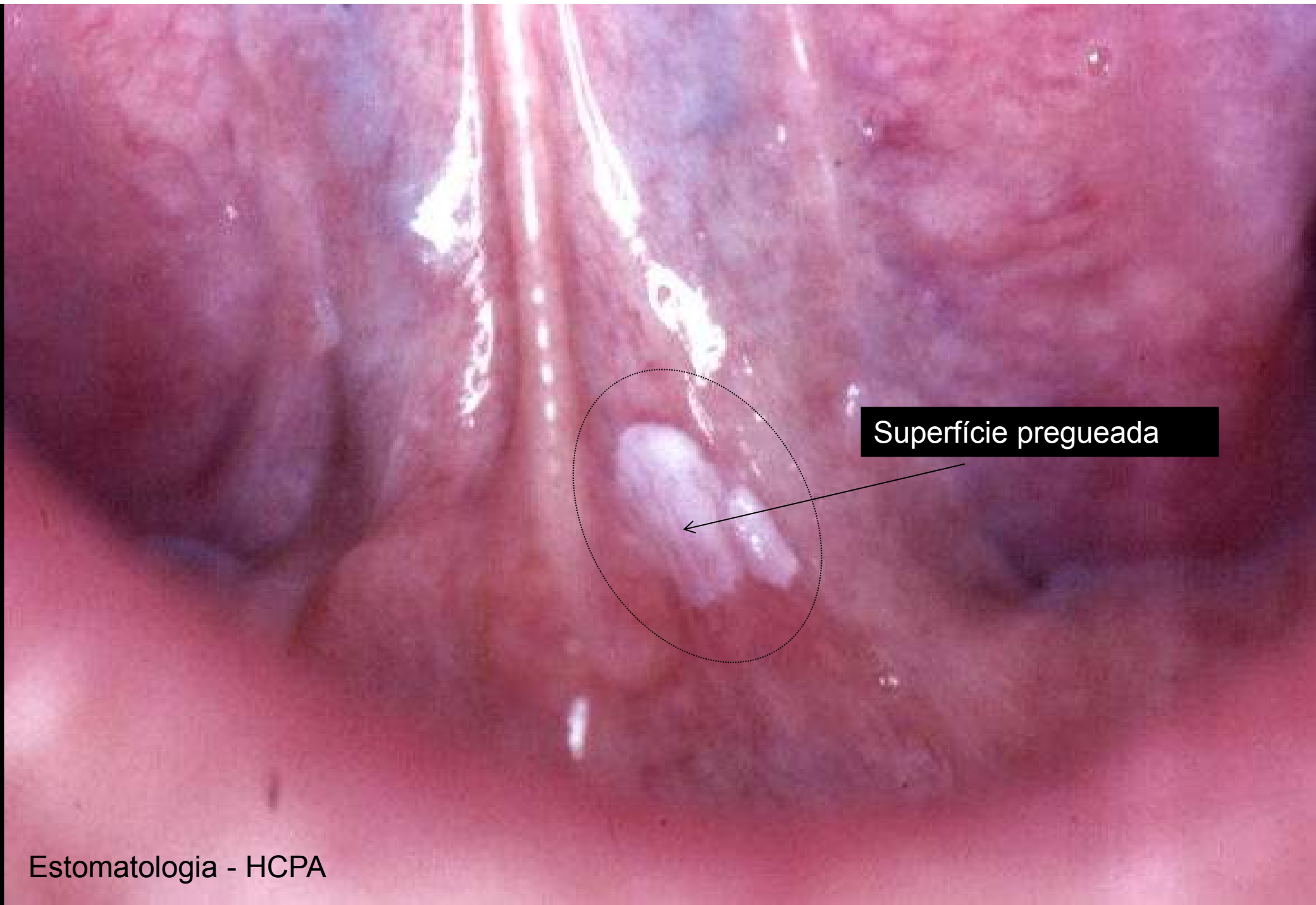


ATENÇÃO!
Provavelmente uma lesão traumática devido ao molar com cúspide pontiaguda
Lesão fundamental: erosão

Grânulos de fordyce (dentro do círculo)

Papila parotídea

ATENÇÃO!
Lesão branca (placa) com áreas vermelhas (erosivas) - lesão fundamental: placa com áreas erosivas.
Diagnóstico clínico: Líquen plano (biópsia sugerida para confirmação)



➤ Planas ou Elevadas

- Mácula/Mancha
- Placa
- **Pápula**
- Nódulo

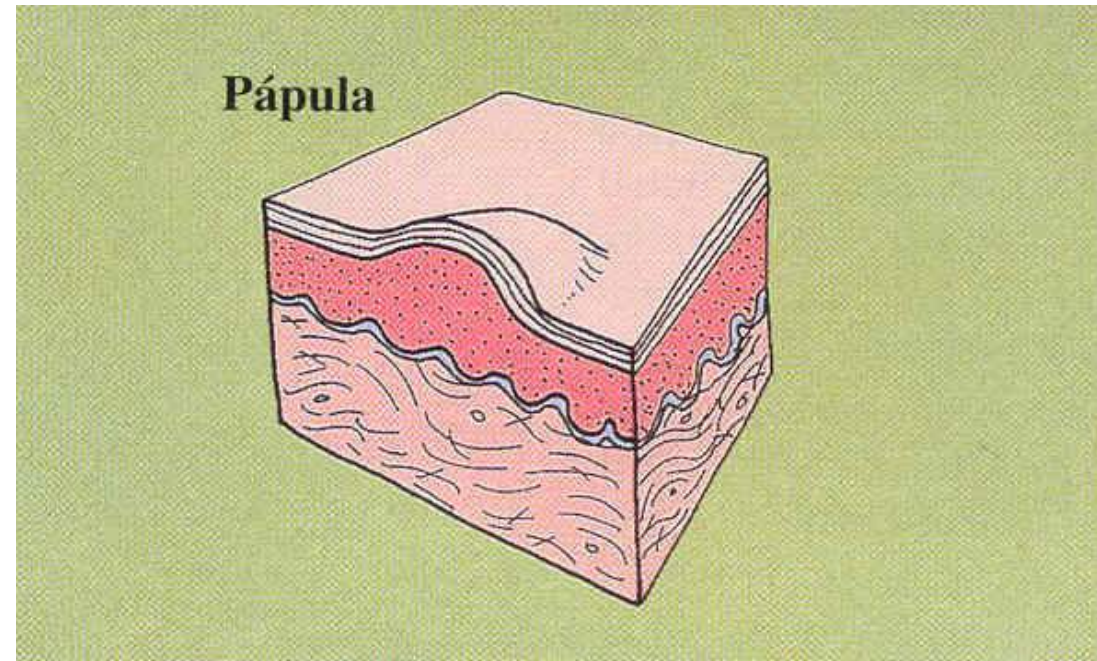
➤ De Conteúdo Líquido

- Vesícula
- Bolha
- Pústula

➤ Com Perda de Substância

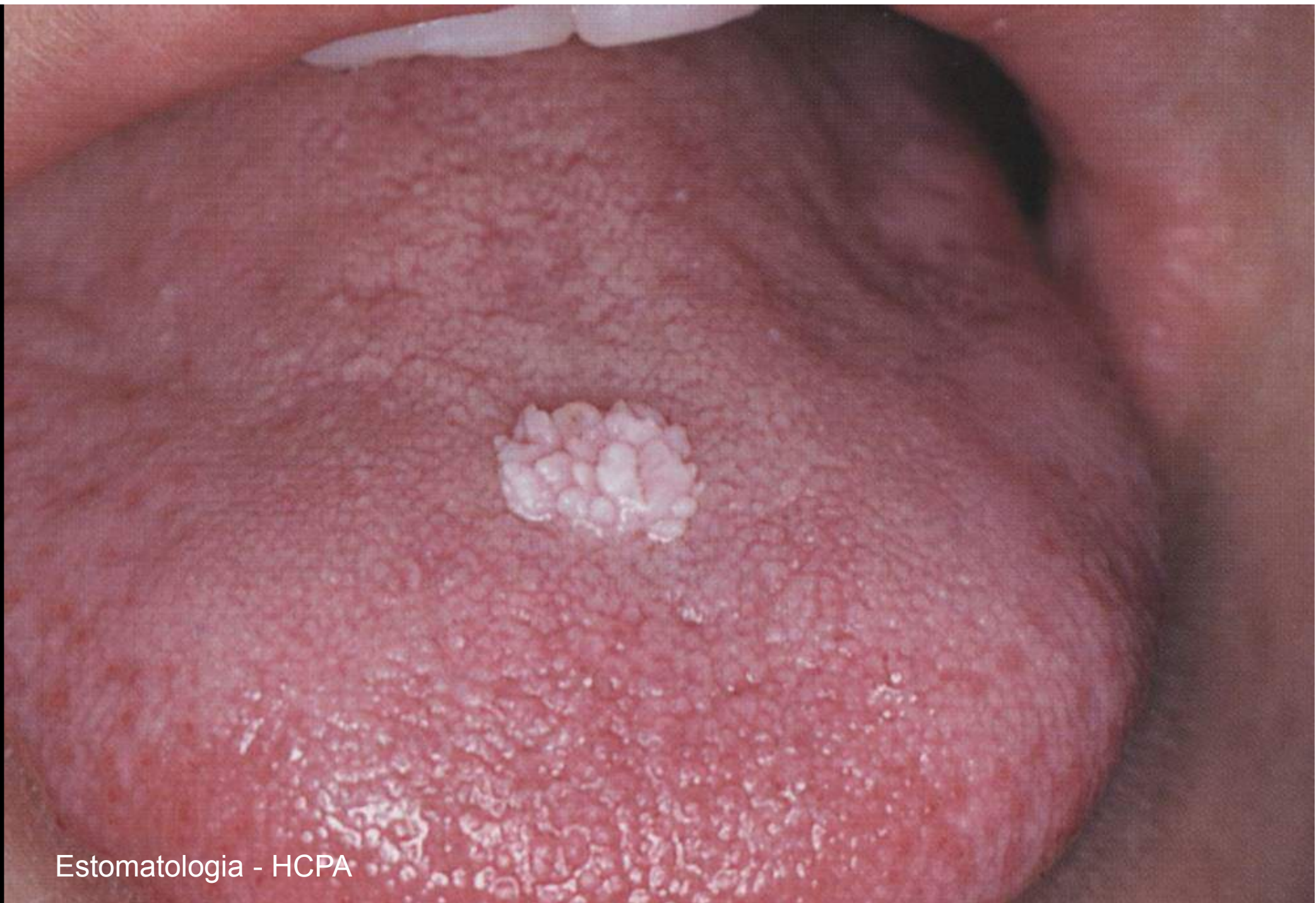
- Erosão
- Úlcera

Pequena lesão sólida (até 5mm) elevada em relação à mucosa, arredondada ou oval, podendo ser achatada ou pontiaguda.



BASCONES, Tratado de Odontología (Tomo III), 1998
TOMMASI, Diagnóstico em patologia bucal, 1982
BORAKS, Diagnóstico bucal, 2001

EXEMPLOS – LESÕES PAPULARES (PÁPULAS)



Estomatologia - HCPA

➤ Planas ou Elevadas

- Mácula/Mancha
- Placa
- Pápula
- **Nódulo**

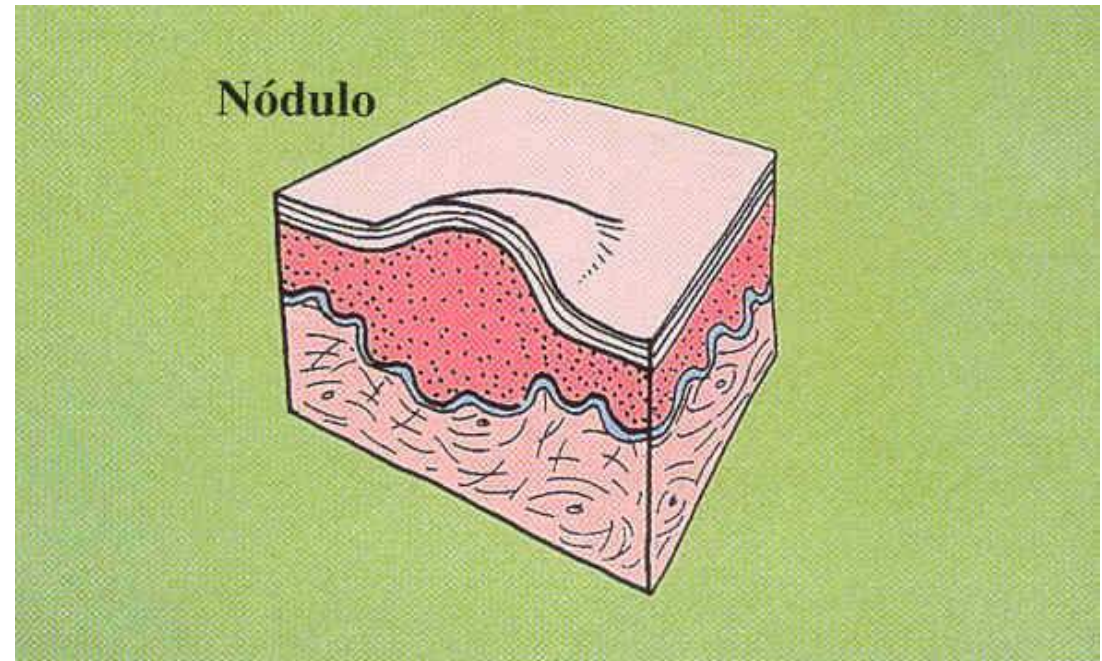
➤ De Conteúdo Líquido

- Vesícula
- Bolha
- Pústula

➤ Com Perda de Substância

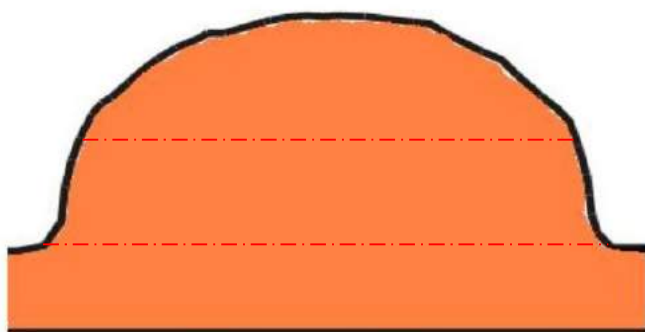
- Erosão
- Úlcera

Lesão sólida e circunscrita, maior tamanho (mais do que 5mm). Localização profunda ou superficial que pode ulcerar.

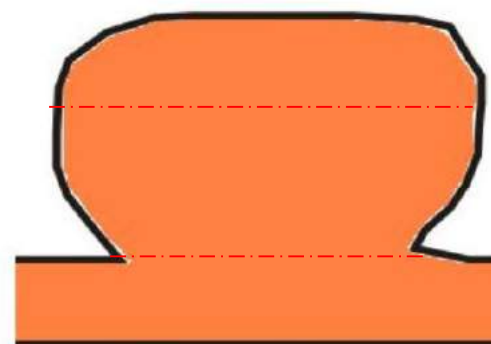


BASCONES, Tratado de Odontología (Tomo III), 1998
TOMMASI, Diagnóstico em patologia bucal, 1982
BORAKS, Diagnóstico bucal, 2001

NÓDULO / PÁPULA



Séssil

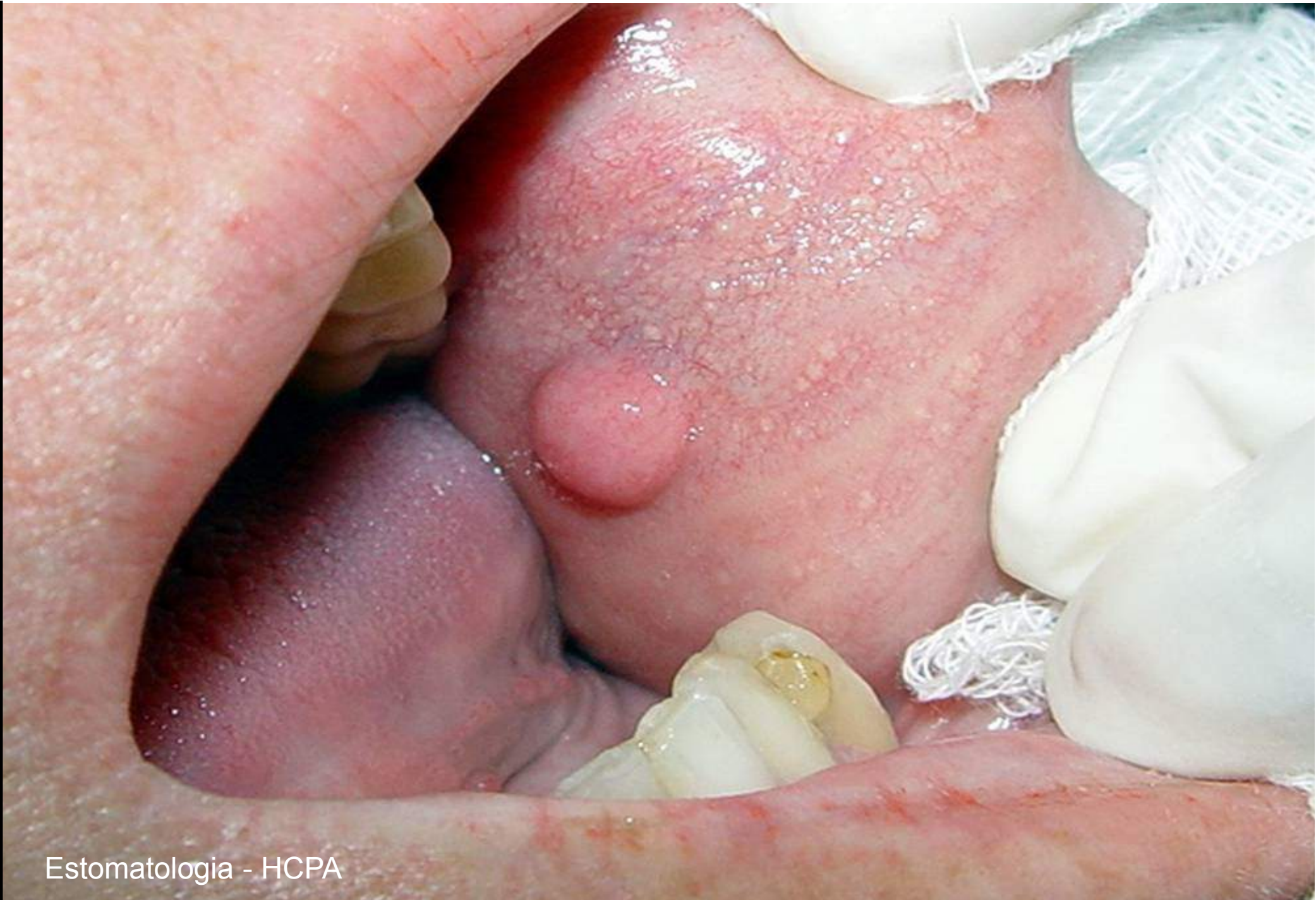

Pediculado

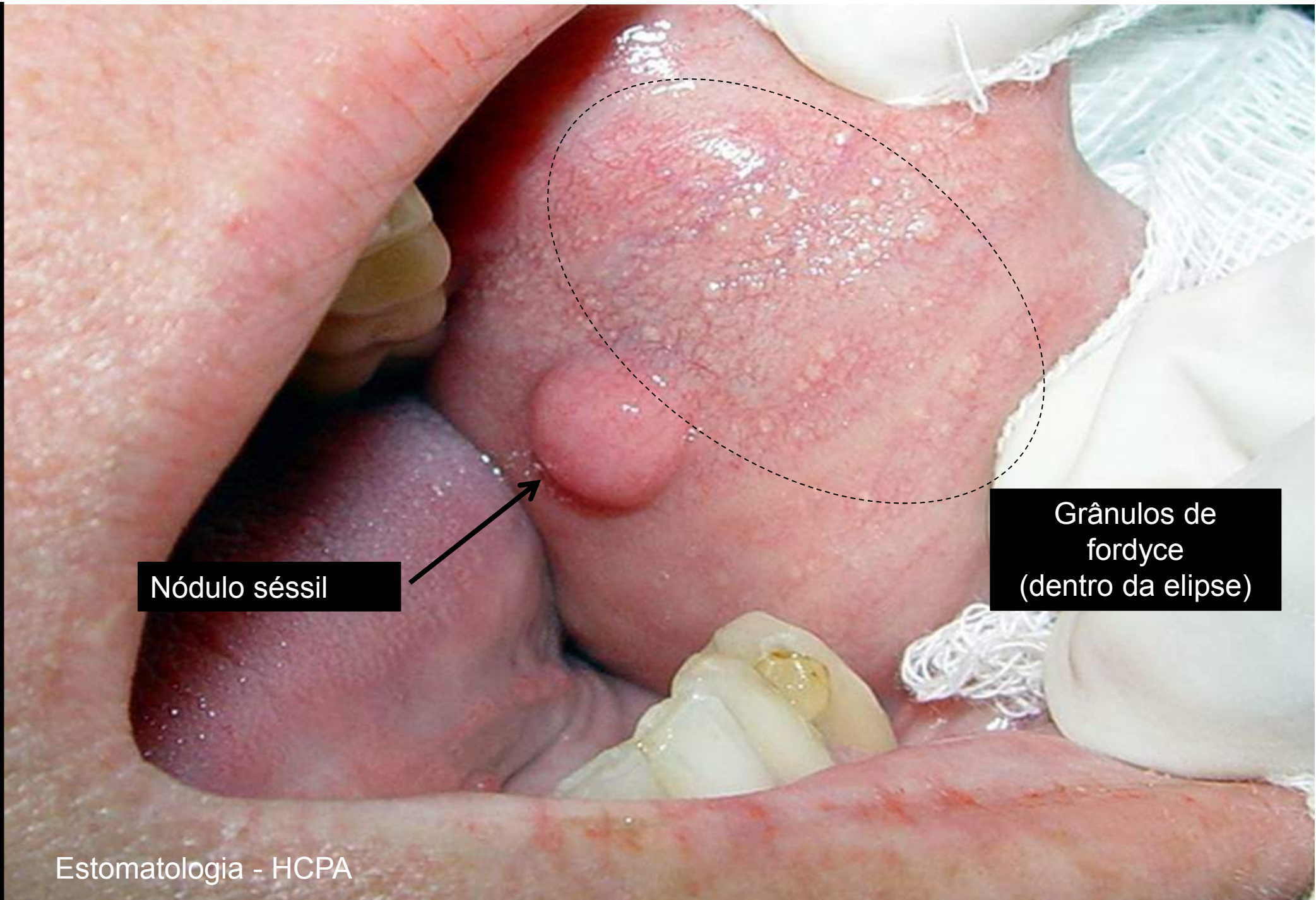
Algumas vezes, nódulos ou pápulas só são percebidos quando se faz palpação. Nesses casos, as lesões são descritas como submucosas, e não como sésseis ou pediculas.

Outras vezes, percebe-se uma lesão com limites pouco definidos, provocando expansão (lesões intra-ósseas). Nessa situação a lesão é descrita como um “aumento de volume” ou “aumento volumétrico”.

EXEMPLOS – LESÕES NODULARES (NÓDULOS)



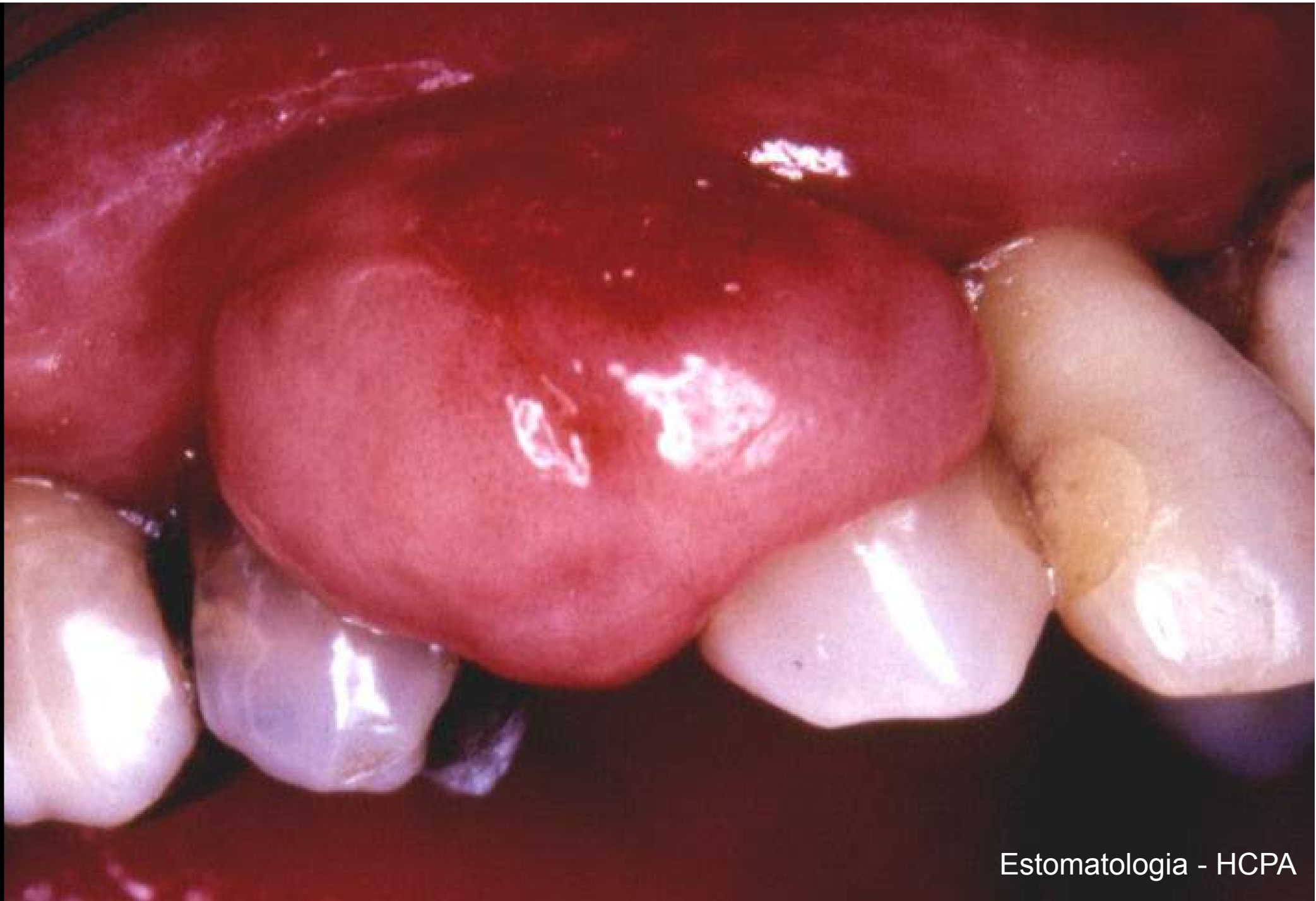
Estomatologia - HCPA

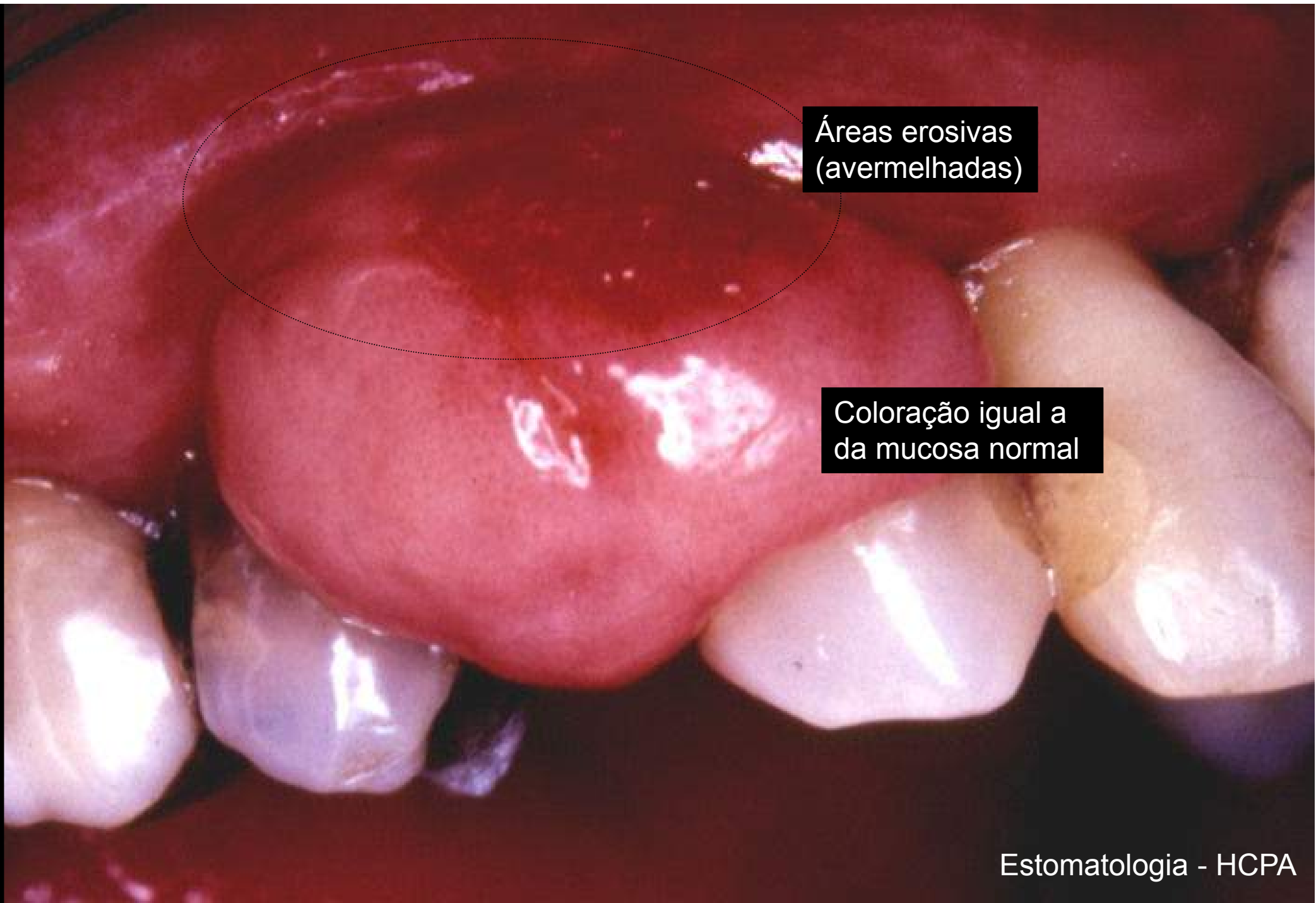


Nódulo séssil

Grânulos de
fordyce
(dentro da elipse)

EXEMPLOS – LESÕES VESICO-BOLHOSAS

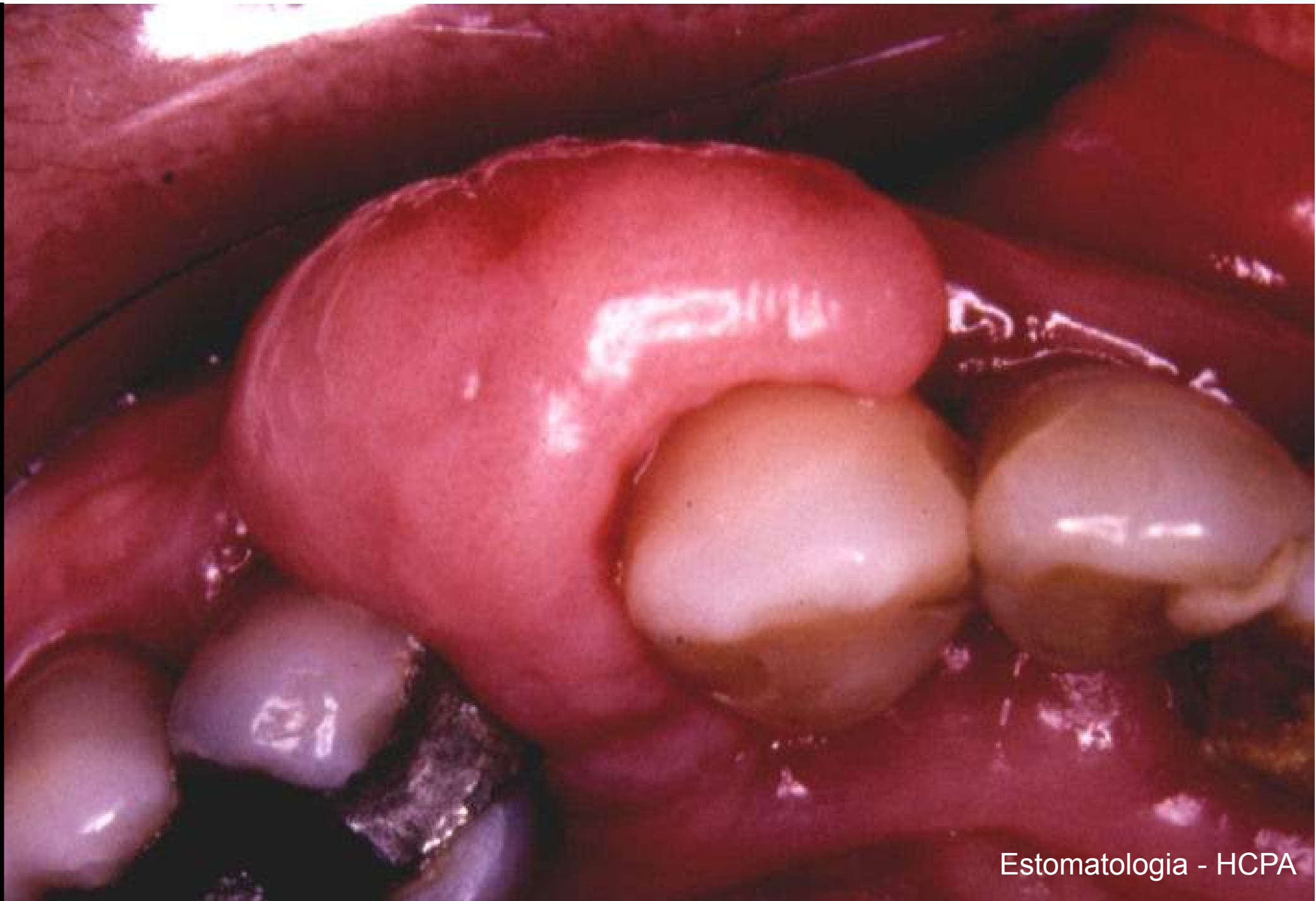




Áreas erosivas
(avermelhadas)

Coloração igual a
da mucosa normal

EXEMPLOS – LESÕES VESICO-BOLHOSAS



➤ Planas ou Elevadas

Mácula/Mancha

Placa

Pápula

Nódulo

➤ De Conteúdo Líquido

Vesícula

Bolha

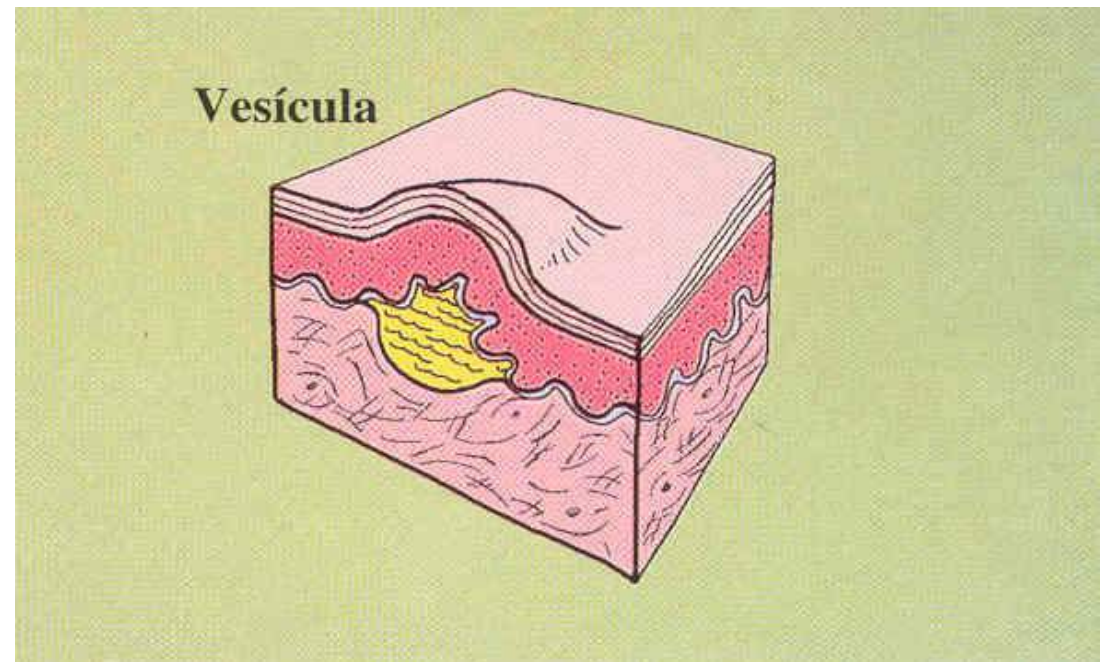
Pústula

➤ Com Perda de Substância

Erosão

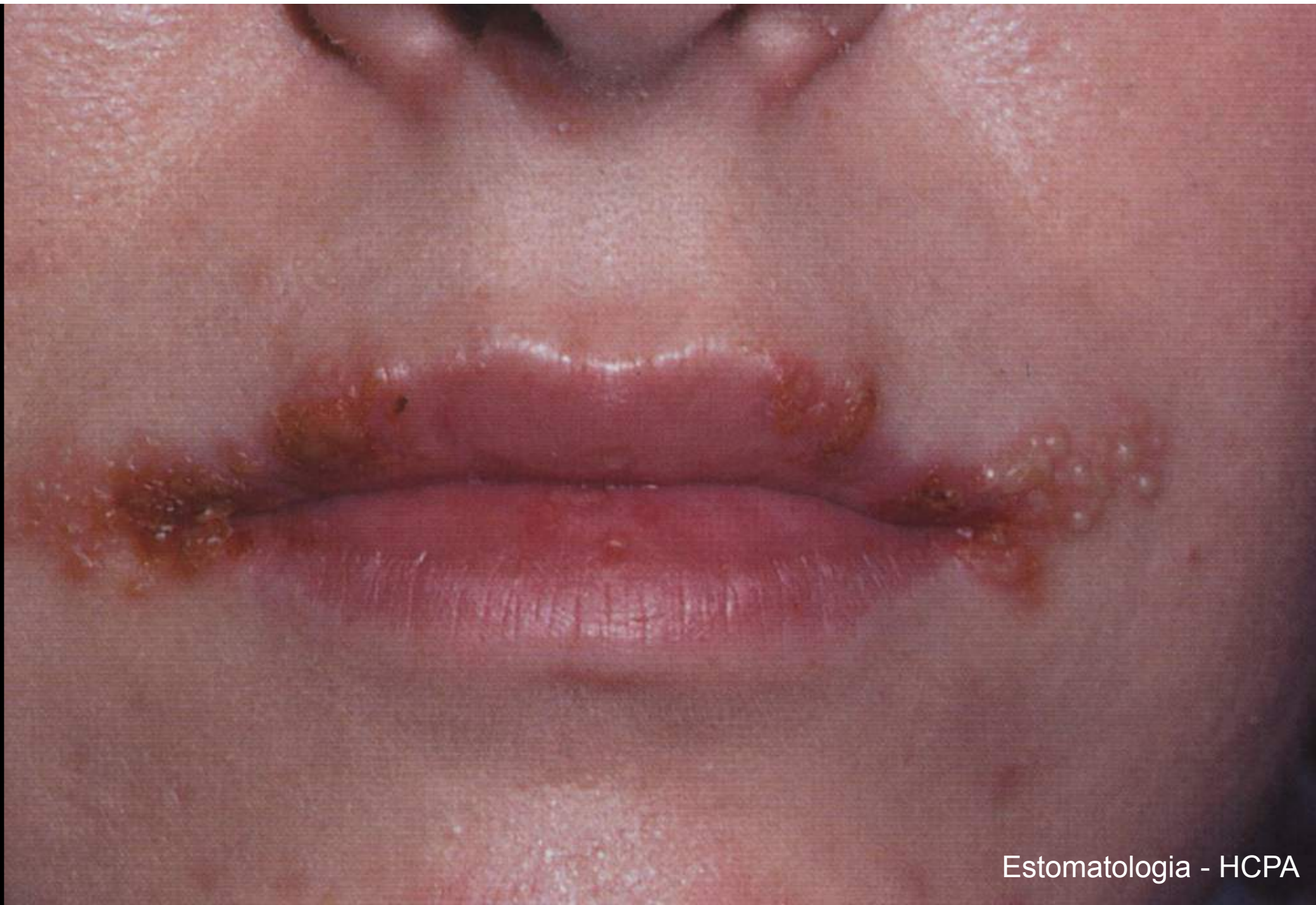Úlcera

Pequena elevação da mucosa (2 a 5mm) que contém líquido em seu interior. Pode ser uma lesão única ou múltipla.

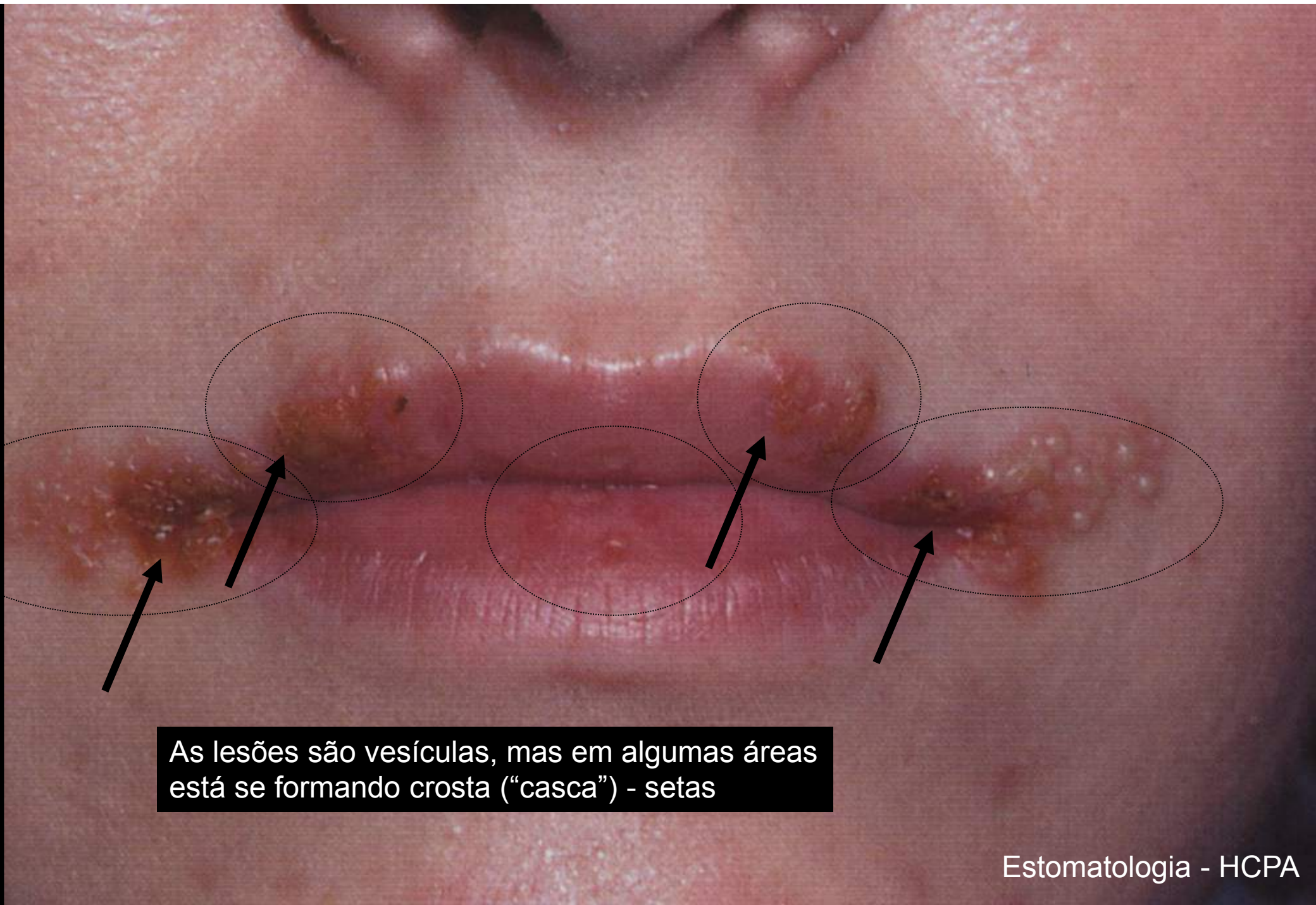


BASCONES, Tratado de Odontología (Tomo III), 1998
TOMMASI, Diagnóstico em patologia bucal, 1982
BORAKS, Diagnóstico bucal, 2001

EXEMPLOS – LESÕES VESICULO-BOLHOSAS

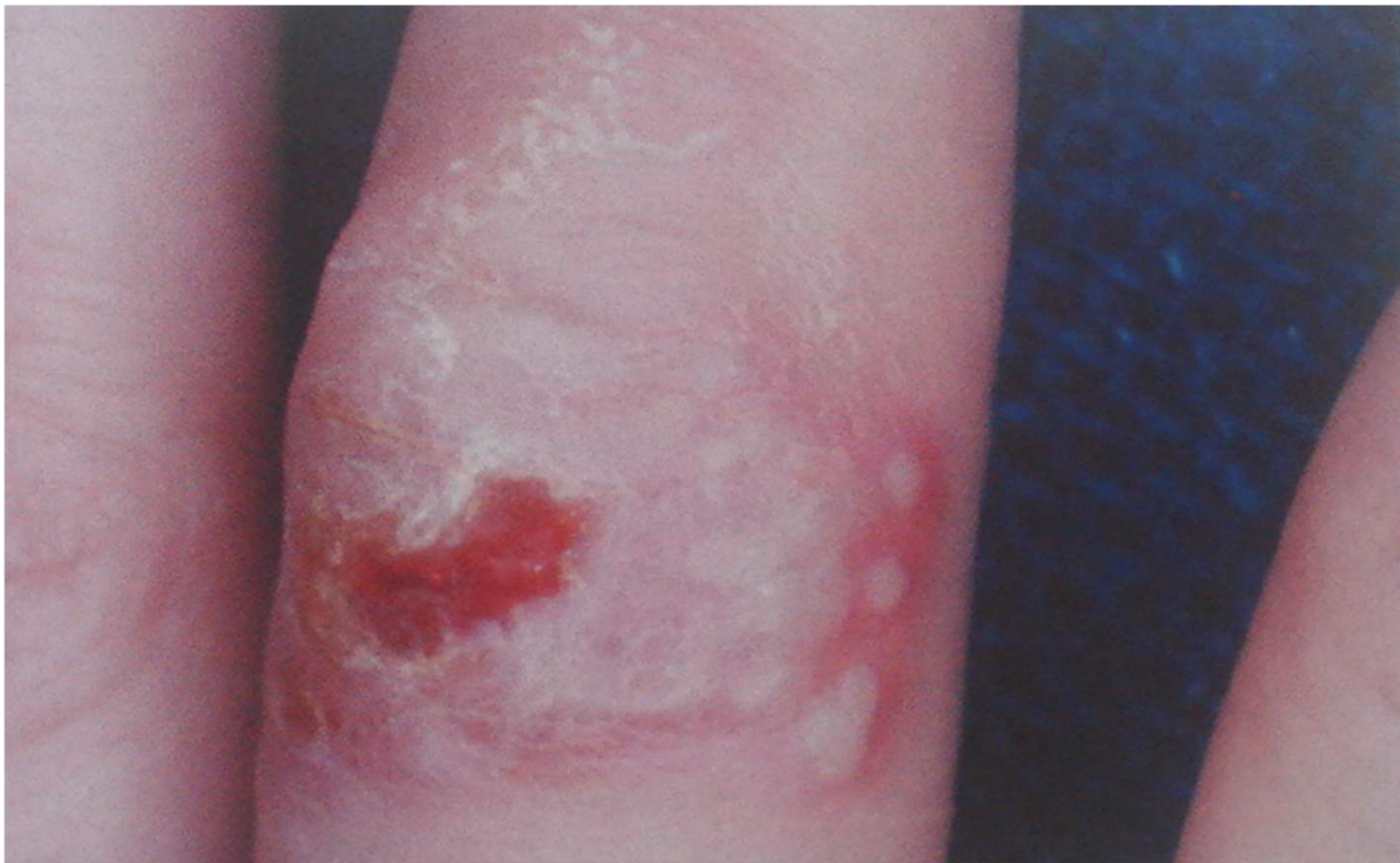

EXEMPLOS – LESÕES VESICULO-BOLHOSAS



As lesões são vesículas, mas em algumas áreas está se formando crosta (“casca”) - setas

Panarício herpético



Neville et al. (2004)

➤ Planas ou Elevadas

Mácula/Mancha

Placa

Pápula

Nódulo

➤ De Conteúdo Líquido

Vesícula

Bolha

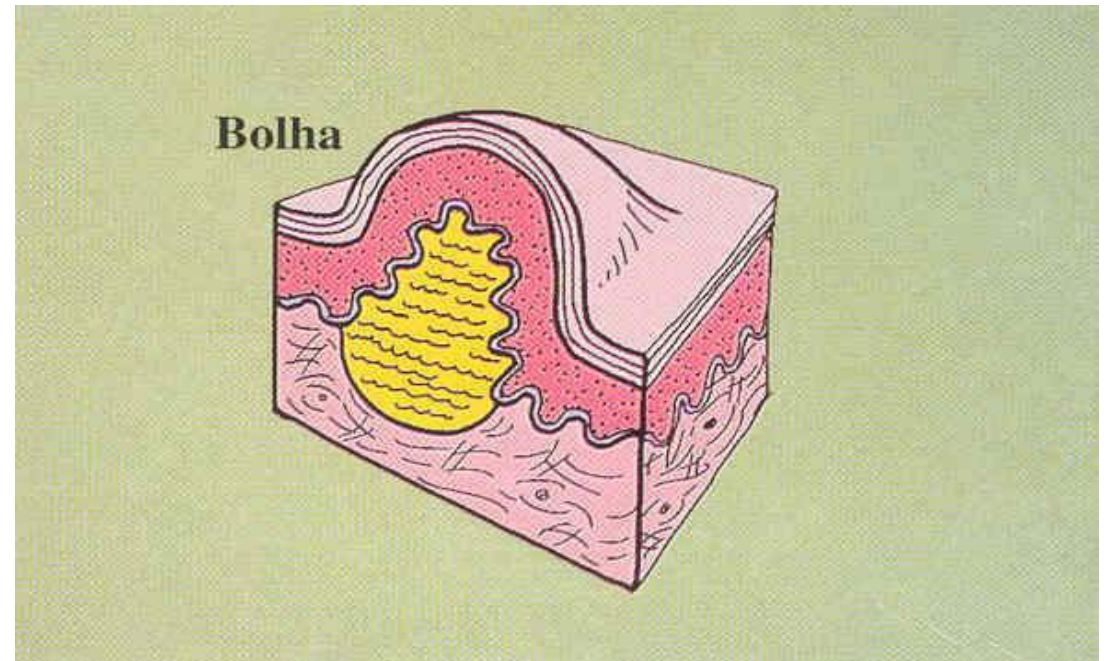
Pústula

➤ Com Perda de Substância

Erosão

Úlcera


Lesão de maior tamanho (mais do que 5mm).
Pode ser superficial ou profunda.



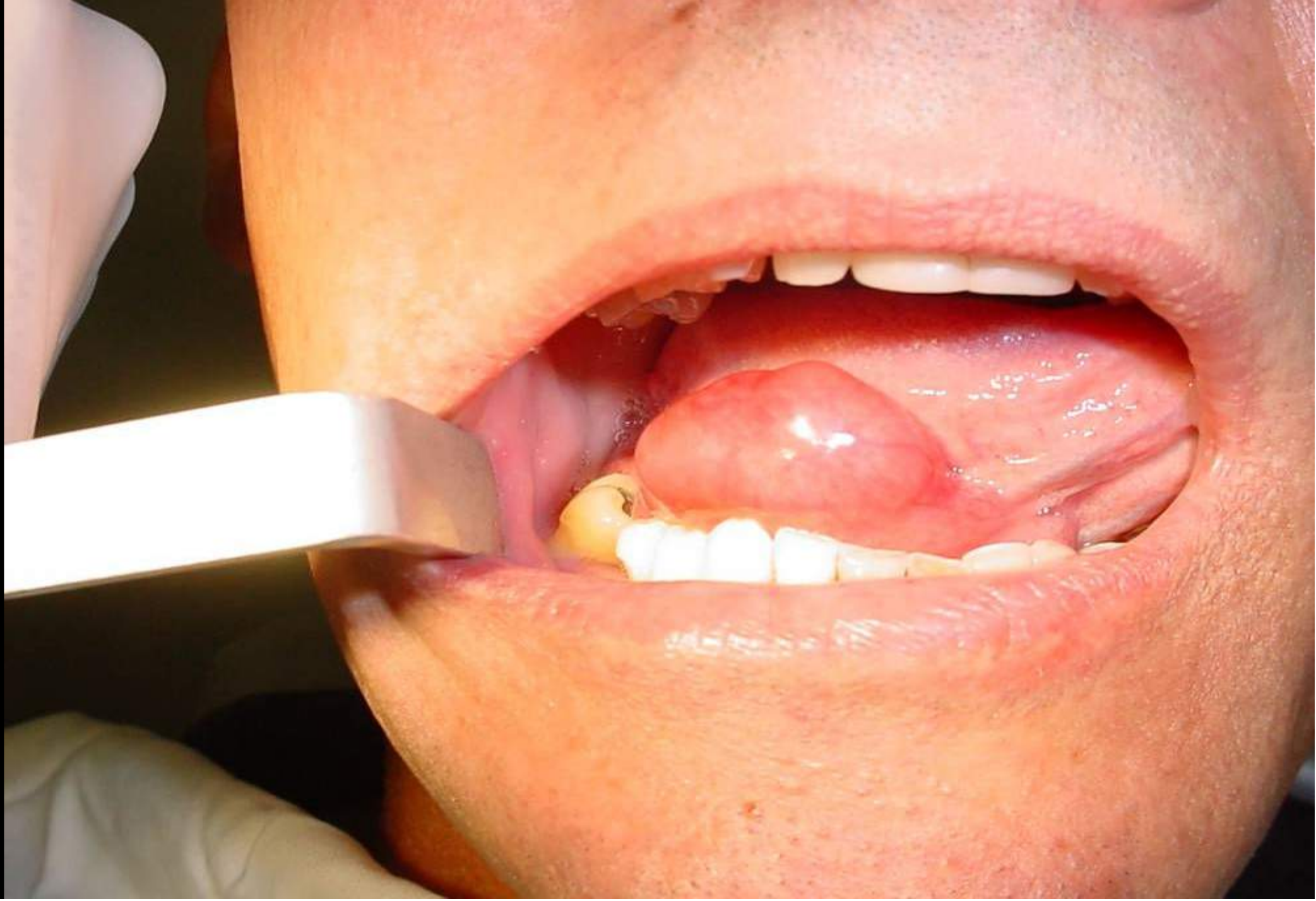
BASCONES, Tratado de Odontología (Tomo III), 1998
TOMMASI, Diagnóstico em patologia bucal, 1982
BORAKS, Diagnóstico bucal, 2001

EXEMPLOS – LESÕES BOLHOSAS

Ao toque (palpação) percebe-se que o conteúdo é líquido.



EXEMPLOS – LESÕES BOLHOSAS



➤ Planas ou Elevadas

- Mácula/Mancha
- Placa
- Pápula
- Nódulo

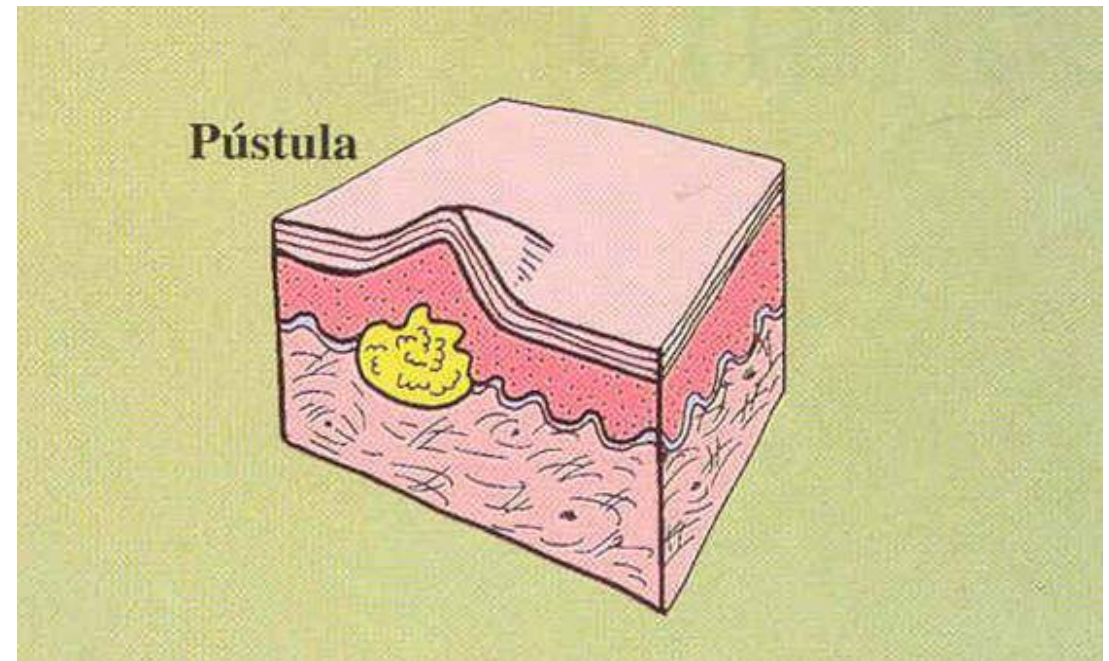
➤ De Conteúdo Líquido

- Vesícula
- Bolha
- **Pústula**

➤ Com Perda de Substância

- Erosão
- Úlcera

Vesícula ou bolha com supuração no seu interior.



BASCONES, Tratado de Odontología (Tomo III), 1998
TOMMASI, Diagnóstico em patologia bucal, 1982
BORAKS, Diagnóstico bucal, 2001

➤ Planas ou Elevadas

Mácula/Mancha

Placa

Pápula

Nódulo

➤ De Conteúdo Líquido

Vesícula

Bolha

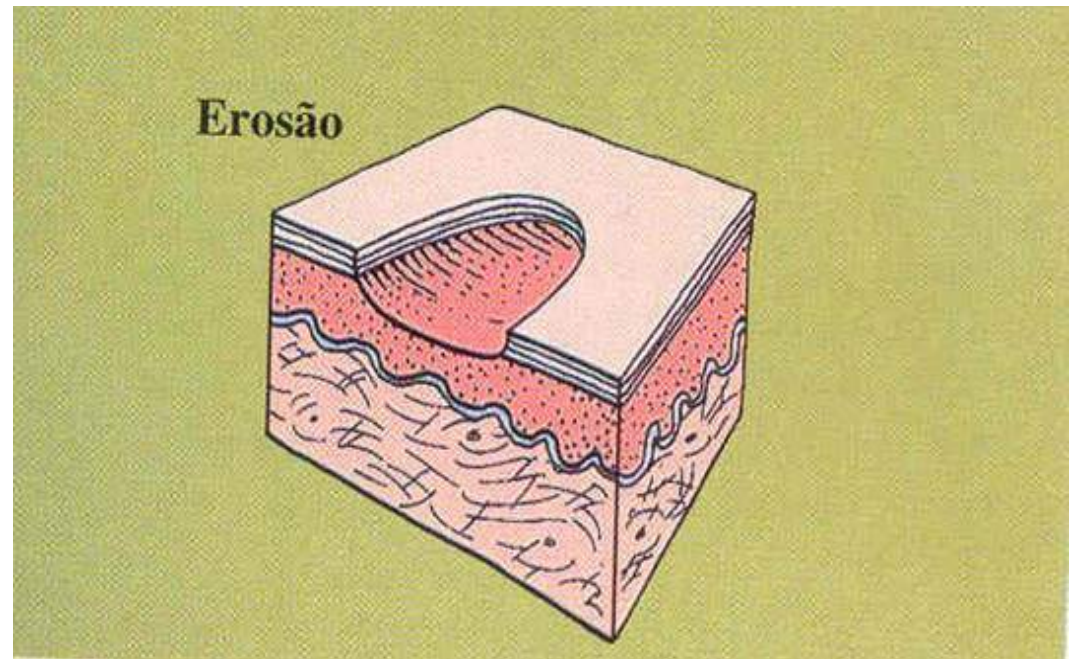
Pústula

➤ Com Perda de Substância

Erosão

Úlcera

É a perda parcial do epitélio, sem o comprometimento da camada basal e sem exposição do tecido conjuntivo.

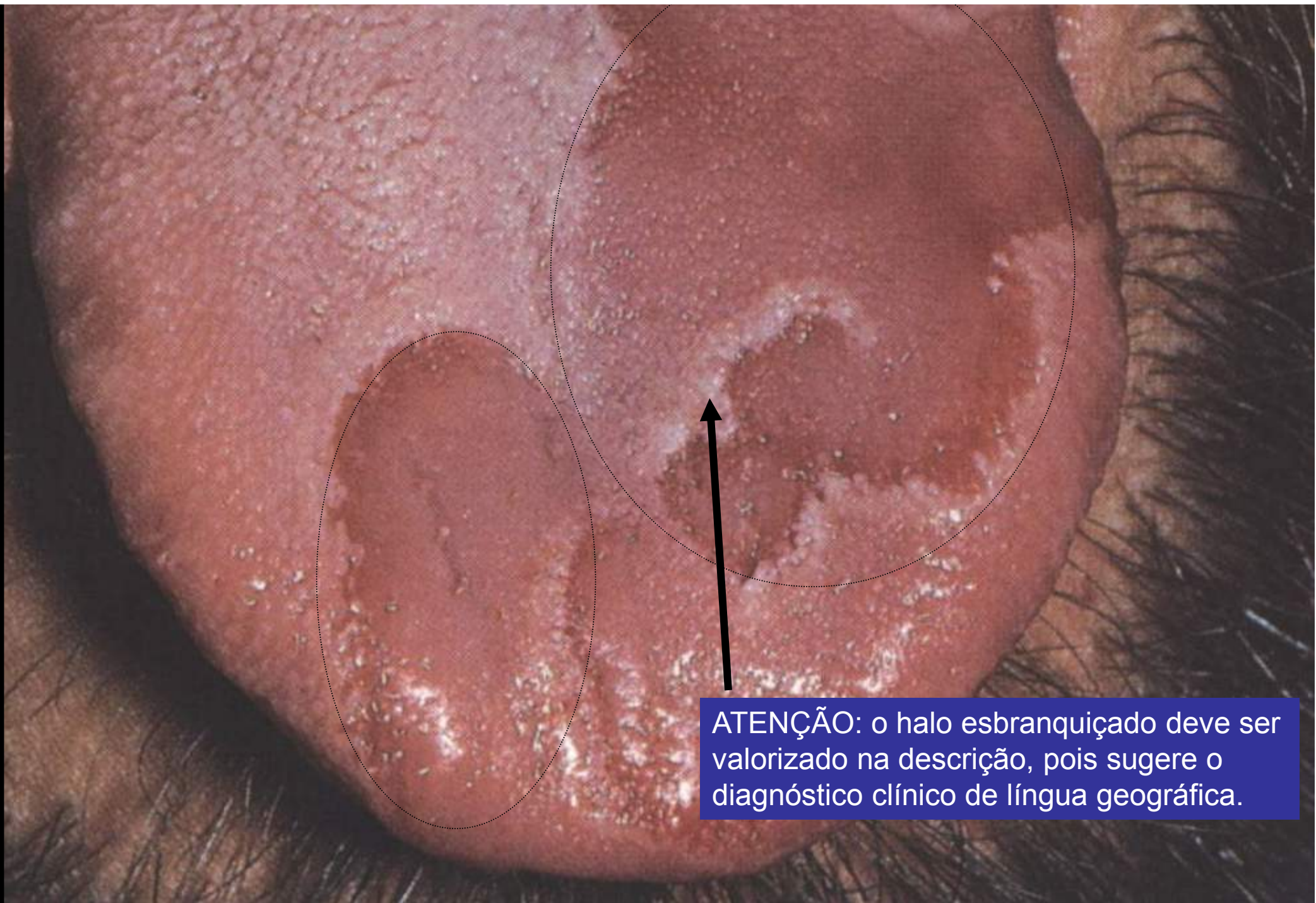


BASCONES, Tratado de Odontología (Tomo III), 1998

TOMMASI, Diagnóstico em patologia bucal, 1982

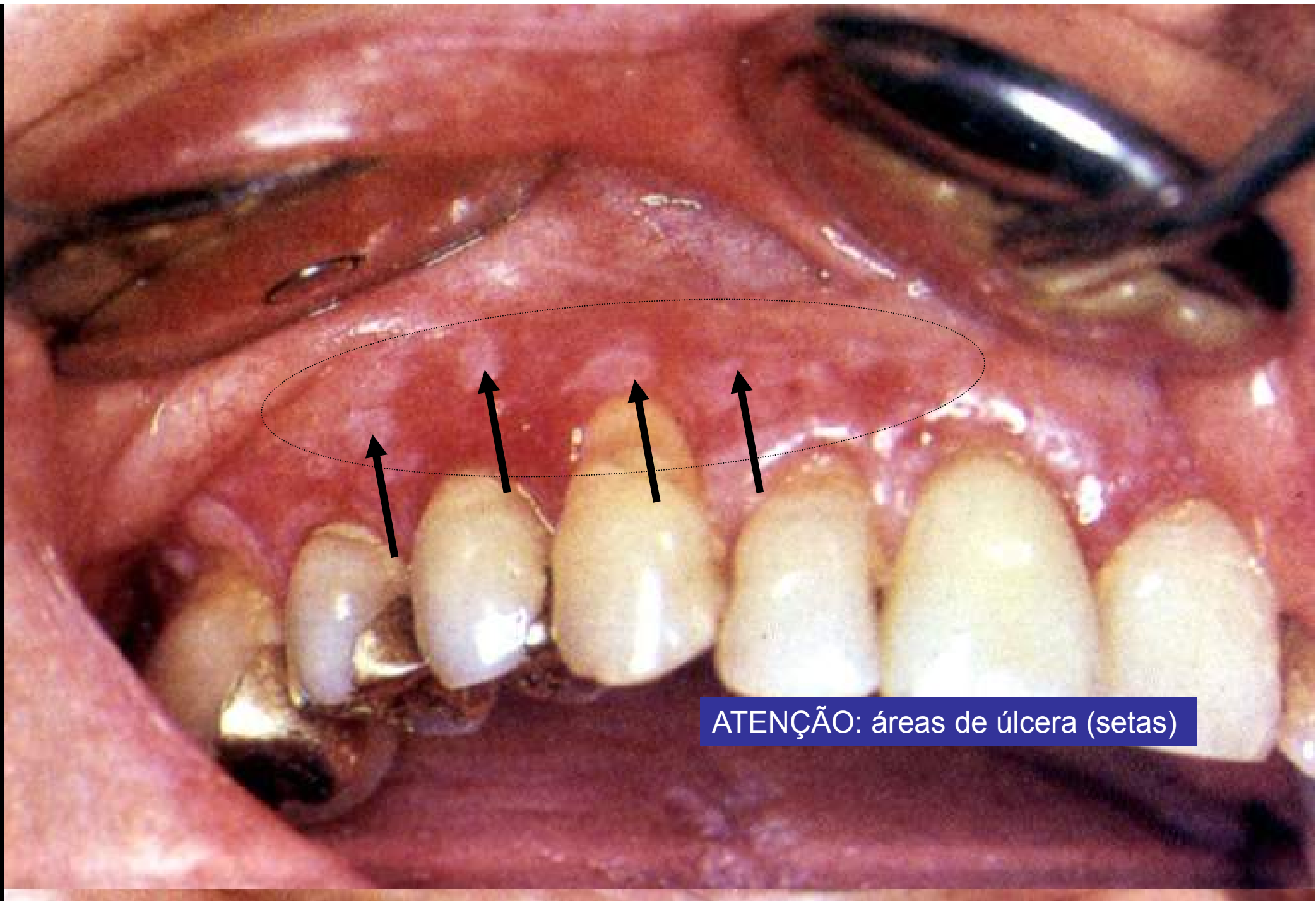
BORAKS, Diagnóstico bucal, 2001

EXEMPLOS – LESÕES EROSIVAS



ATENÇÃO: o halo esbranquiçado deve ser valorizado na descrição, pois sugere o diagnóstico clínico de língua geográfica.

EXEMPLOS – LESÕES EROSIVAS



ATENÇÃO: áreas de úlcera (setas)

➤ Planas ou Elevadas

Mácula/Mancha

Placa

Pápula

Nódulo

➤ De Conteúdo Líquido

Vesícula

Bolha

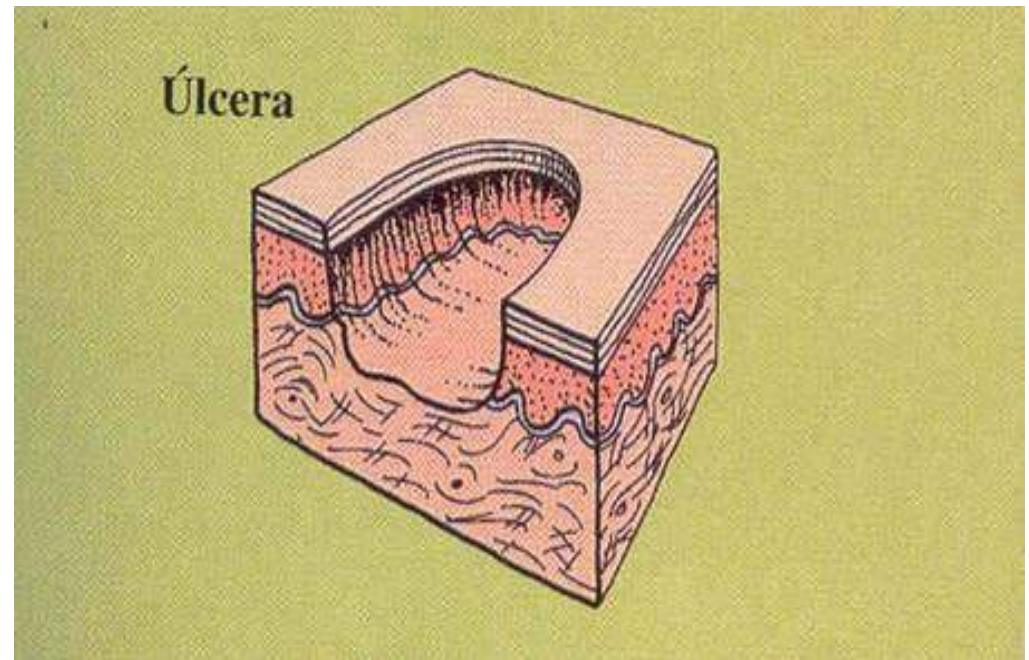
Pústula

➤ Com Perda de Substância

Erosão

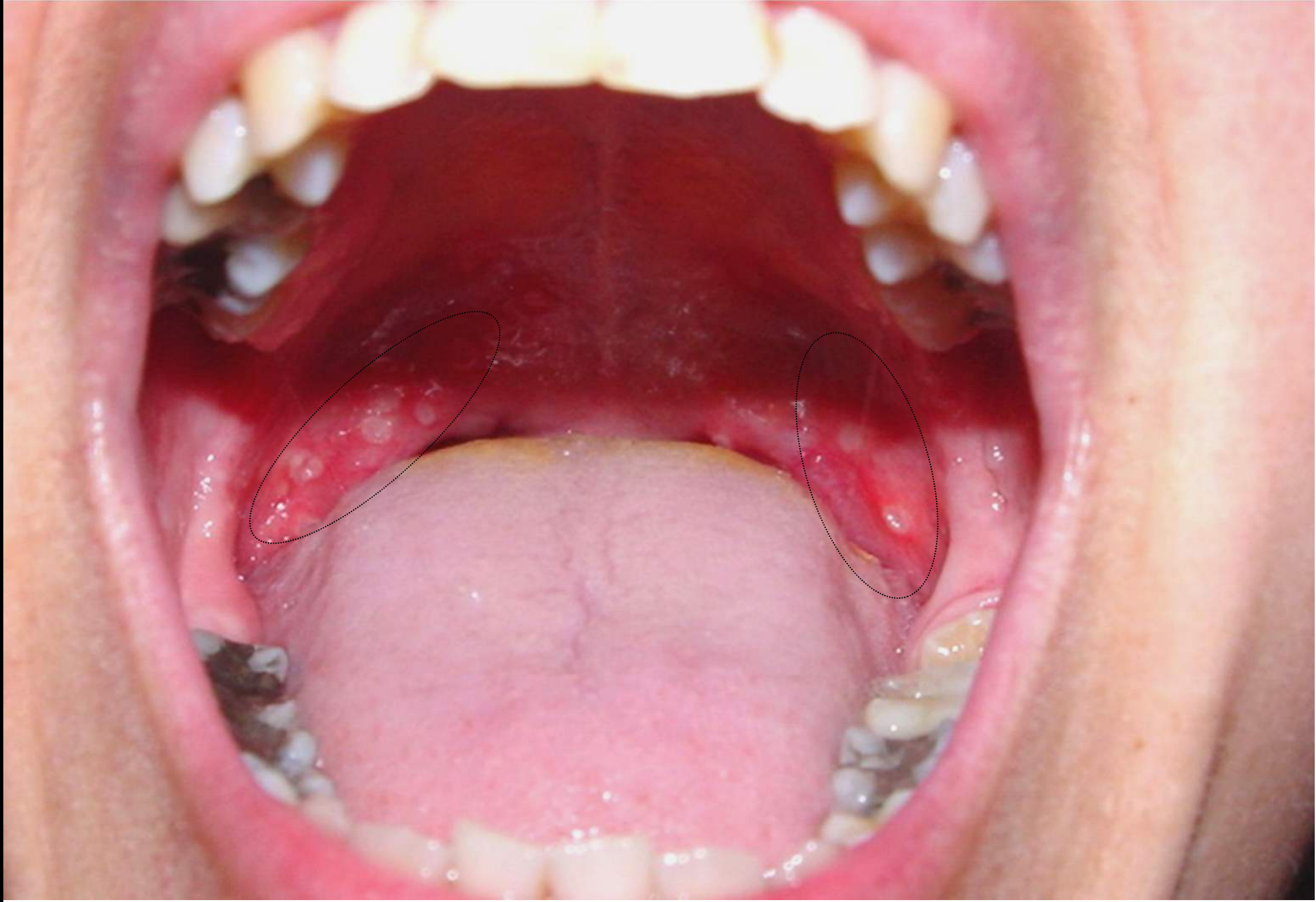
Úlcera

Destrução do epitélio com a exposição do tecido conjuntivo. Forma e tamanho variado, bordas elevadas ou afiladas e fundo contendo fibrina.

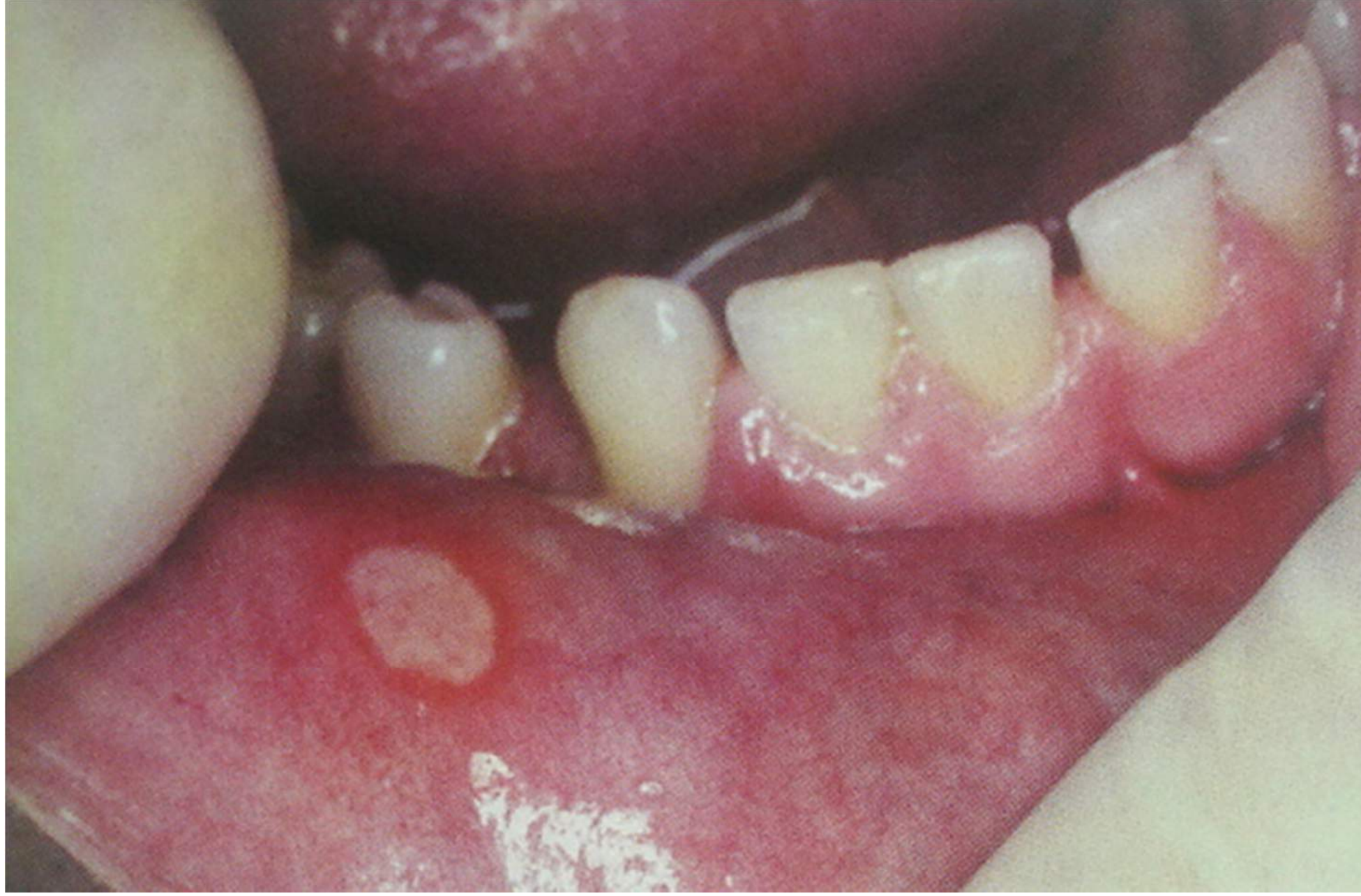

BASCONES, Tratado de Odontología (Tomo III), 1998
TOMMASI, Diagnóstico em patologia bucal, 1982
BORAKS, Diagnóstico bucal, 2001

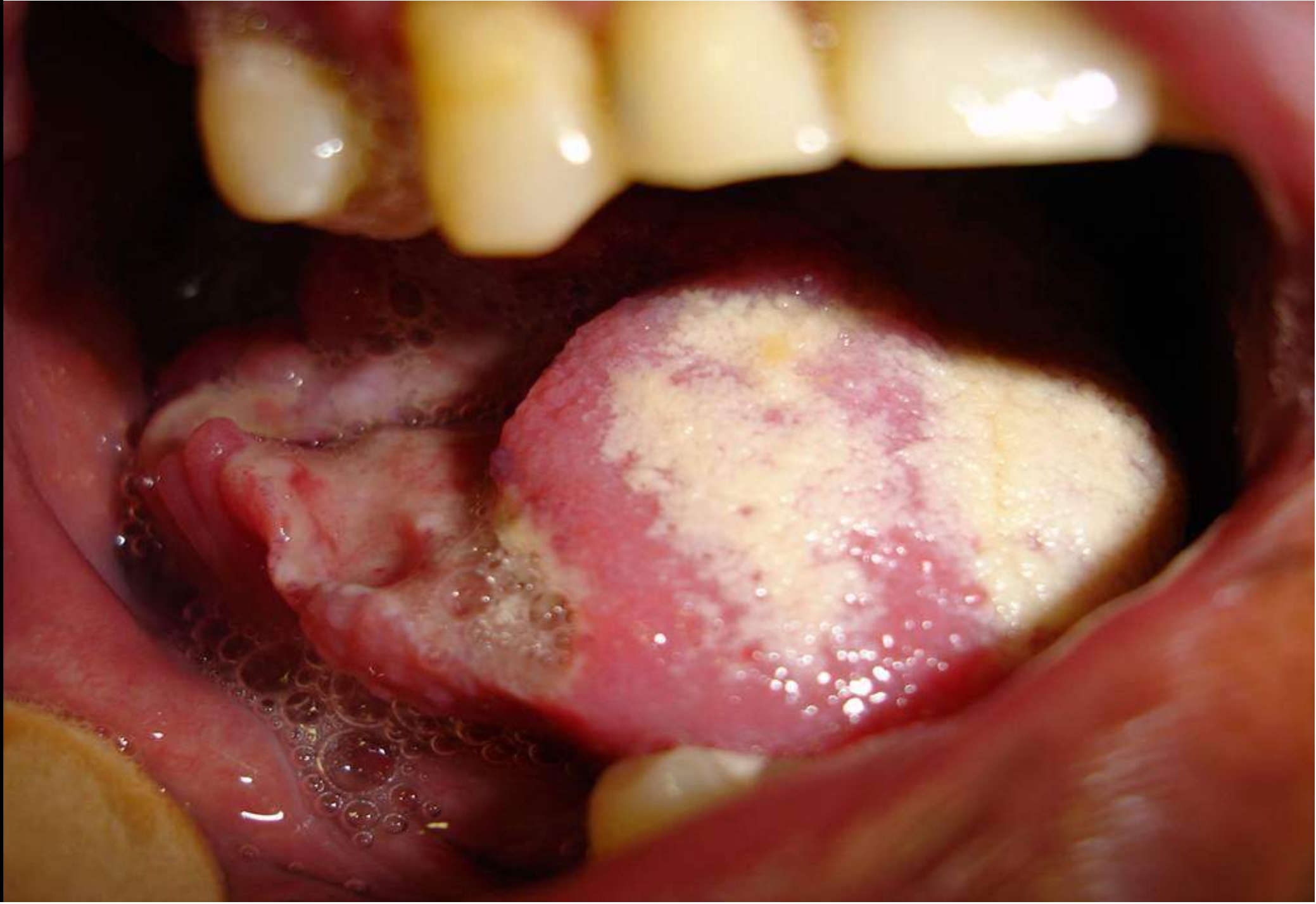EXEMPLOS - LESÕES ULCERADAS



EXEMPLOS - LESÕES ULCERADAS



EXEMPLOS - LESÕES ULCERADAS



Descrição das Lesões (Exemplos na seqüência)

Forma

mancha, placa, pápula,
nódulo, vesícula, bolha,
erosão, úlcera, aumento de volume

Tamanho (desenhar fielmente ao que se vê)

estimar em mm ou cm

Localização (desenhar)

assoalho, lábio, vermelhão do lábio,
lado D, lado E, rebordo alveolar
(região do dente...)

Base (relevante quando se trata de nódulo ou pápula)

séssil ou pediculada

Superfície

lisa, rugosa, papilomatosa...

Consistência

"igual da da mucosa normal", fibrosa, óssea,
amolecida, flutuante...

Cor

branca, avermelhada, vinhosa,
castanha, "igual a da mucosa
normal"

Contorno (limites da lesão)

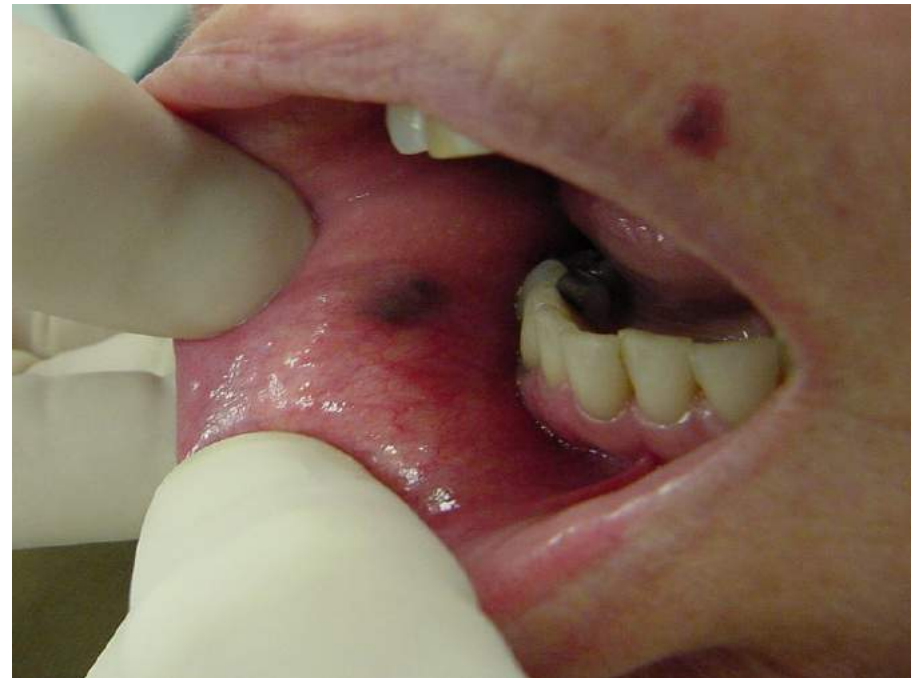irregular, nítido

MODELO 1 - Descrição

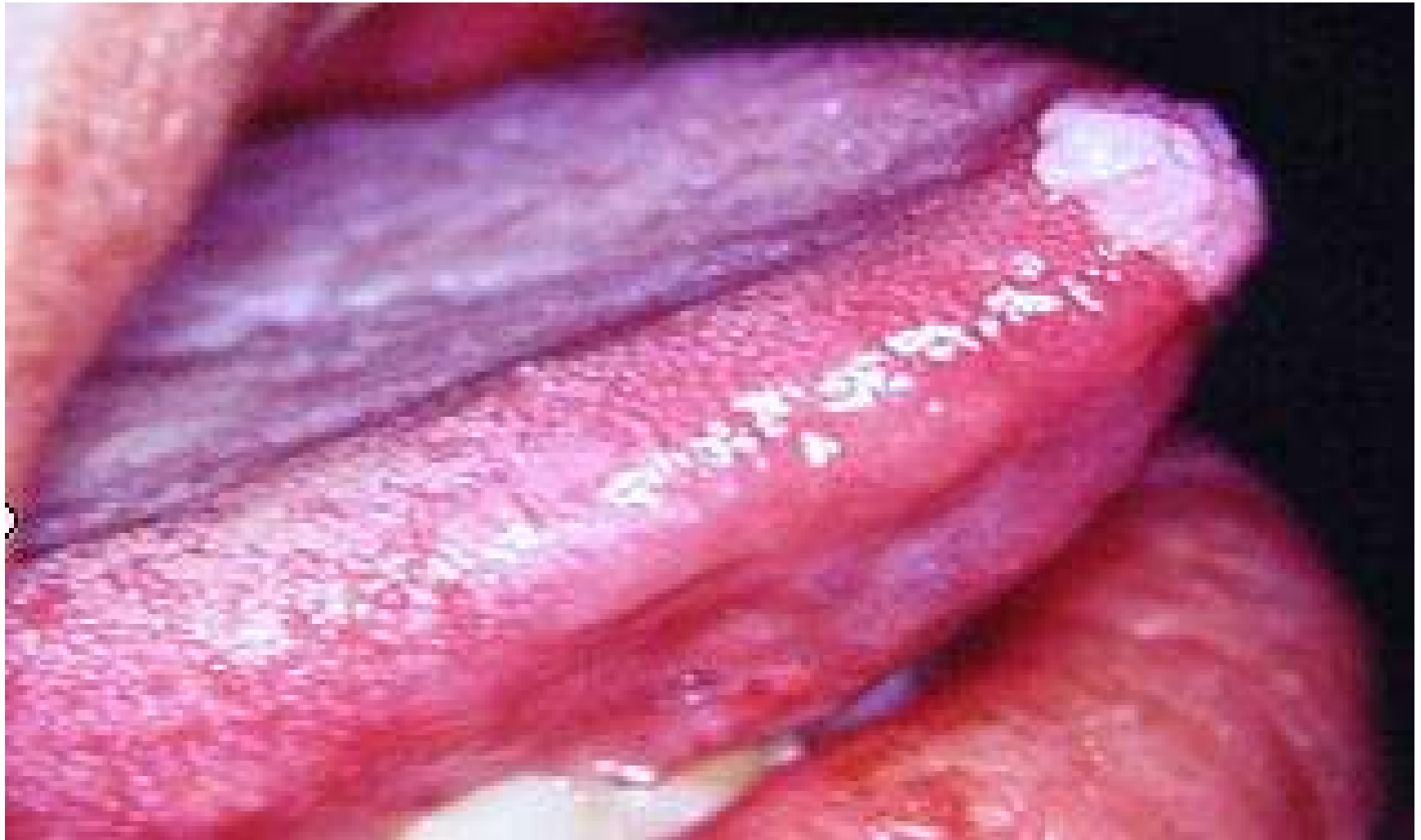- Em mucosa labial inferior do lado direito nota-se mancha enegrecida (ou negra), única, bem delimitada, com superfície lisa e que mede aproximadamente 10 x 8 mm em seus maiores diâmetros.

Diagnóstico clínico:

Tatuagem por amálgama



MODELO 2



MODELO 2

Lesão fundamental: pápula

Localização: ápice lingual

Quantidade: única

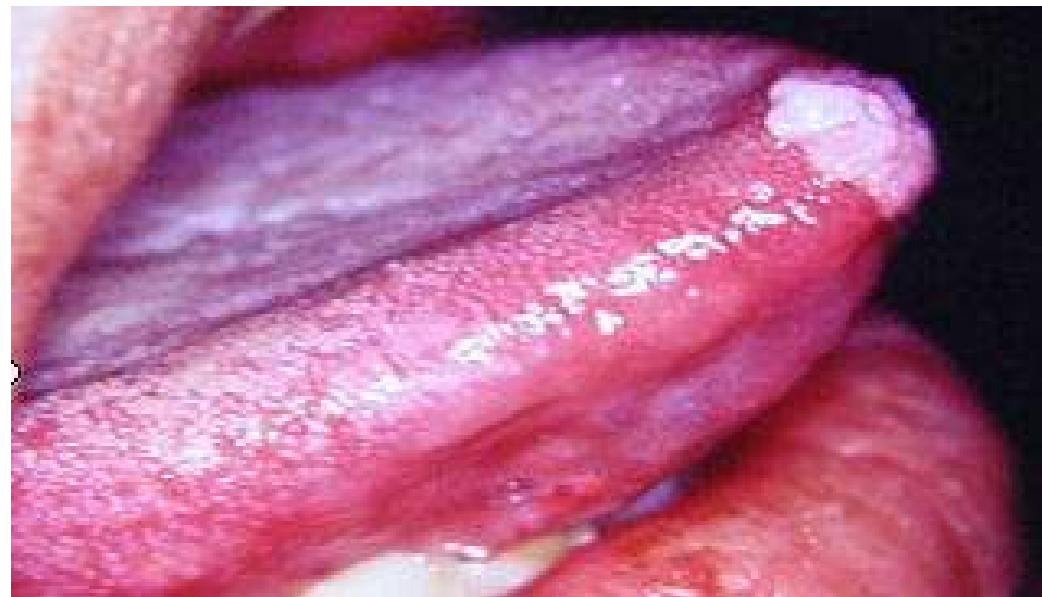Tamanho: 5mm X 5 mm

Borda: bem delimitada

Cor: branca

Base: séssil

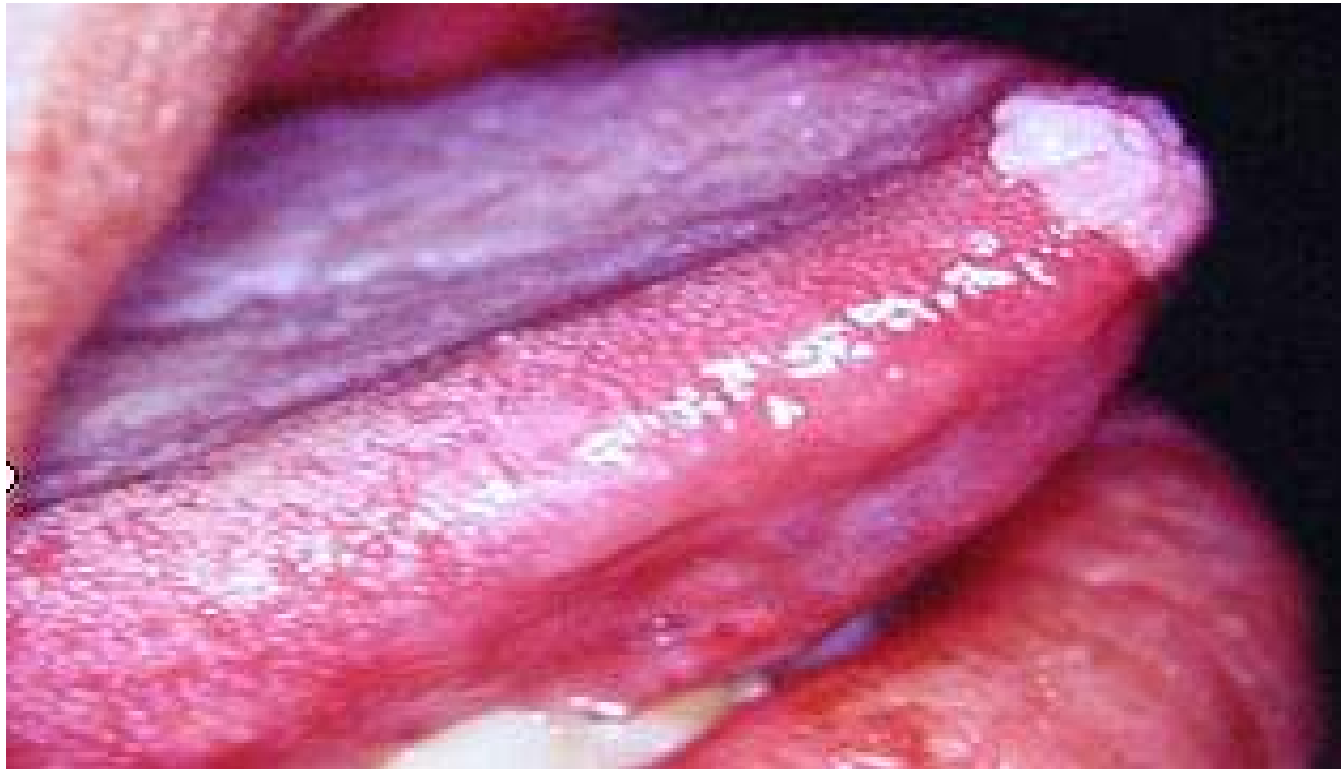Aspecto superficial: papilomatosa



Diagnóstico clínico:
Papiloma

MODELO 2 - Descrição

- Em ápice lingual nota-se pápula, esbranquiçada, única, bem delimitada, com base séssil, superfície papilomatosa e que mede aproximadamente 5 mm x 5 mm em seus maiores diâmetros.

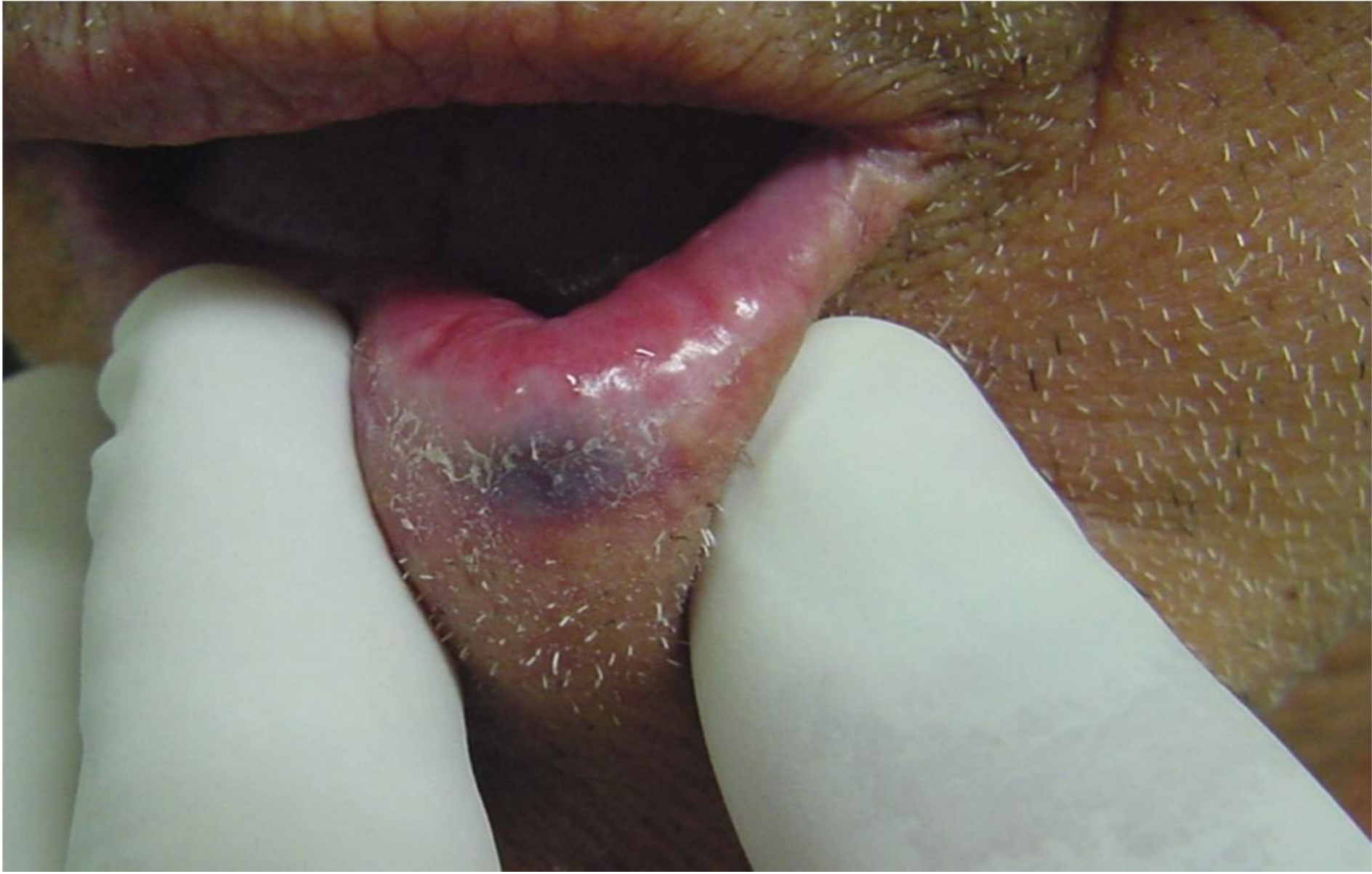

Descreva os próximos casos para exercitar.
Olhe a imagem, descreva e depois passe adiante.

Utilize os modelos e o roteiro abaixo:

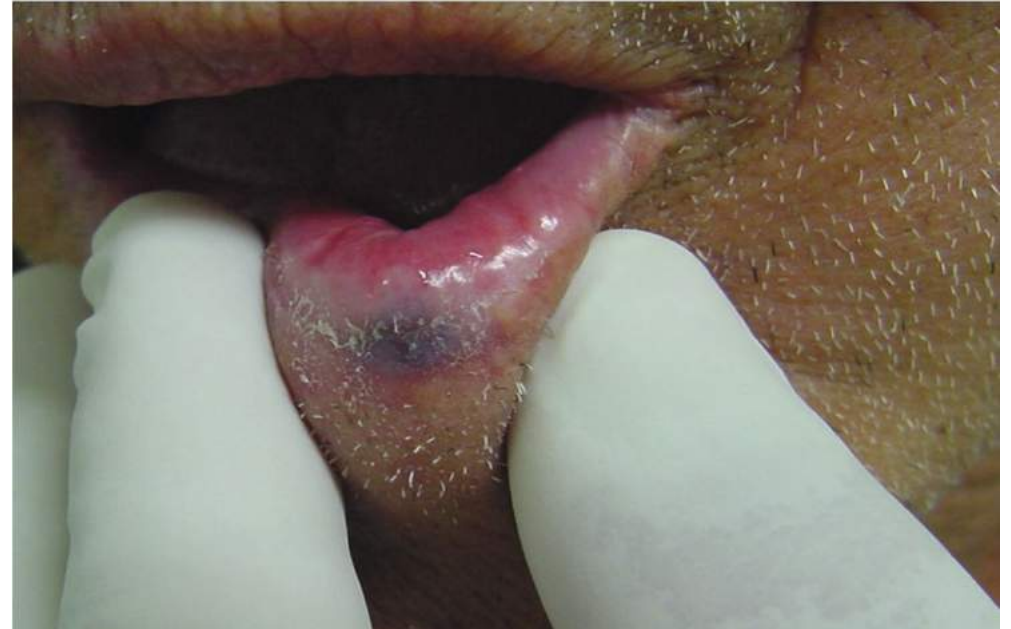- **Lesão fundamental:**
- **Localização:**
- **Quantidade:**
- **Tamanho (mm):**
- **Borda:**
- **Cor:**
- **Base:**
- **Aspecto superficial:**

Caso 3



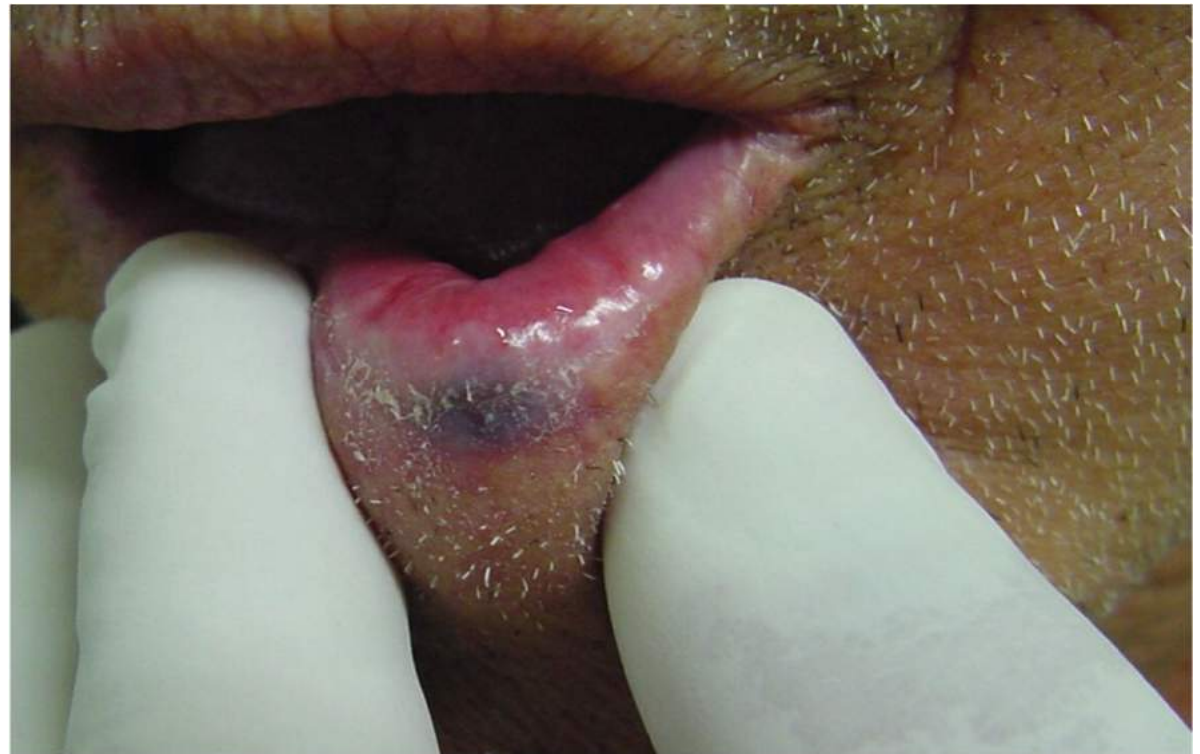Caso 3

- **Lesão fundamental: mancha**
- **Localização: vermelhão de lábio**
- **Quantidade: única**
- **Tamanho: 7mm X 5 mm**
- **Borda: bem delimitada**
- **Cor: enegrecida**
- **Base: séssil**
- **Aspecto superficial: lisa**

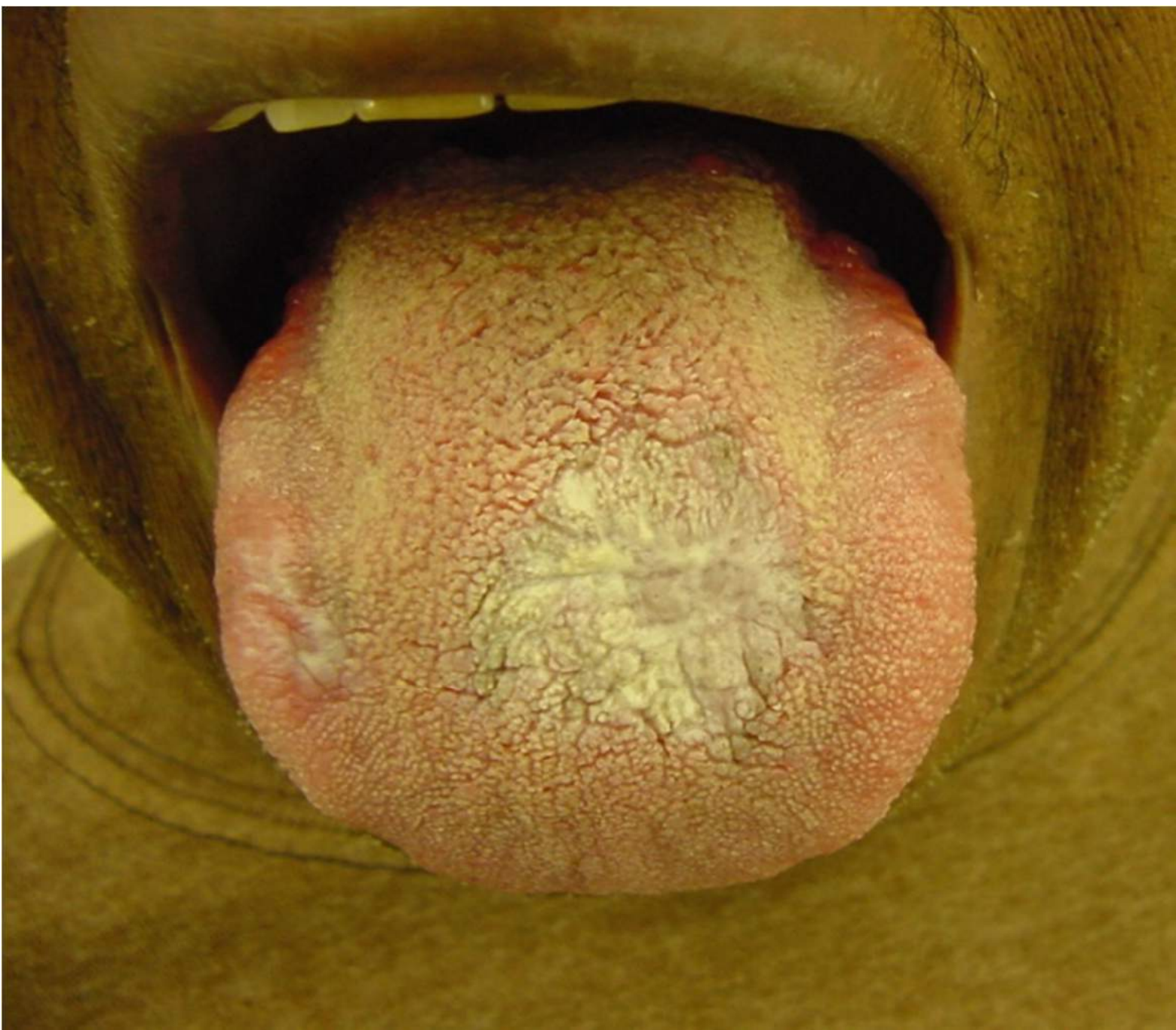

CASO 3 - Descrição

- Em transição entre pele e vermelhão de lábio inferior do lado esquerdo nota-se mancha enegrecida, única, bem delimitada, com base séssil, superfície lisa e que mede aproximadamente 7,0 x 5,0 mm em seus maiores diâmetros.

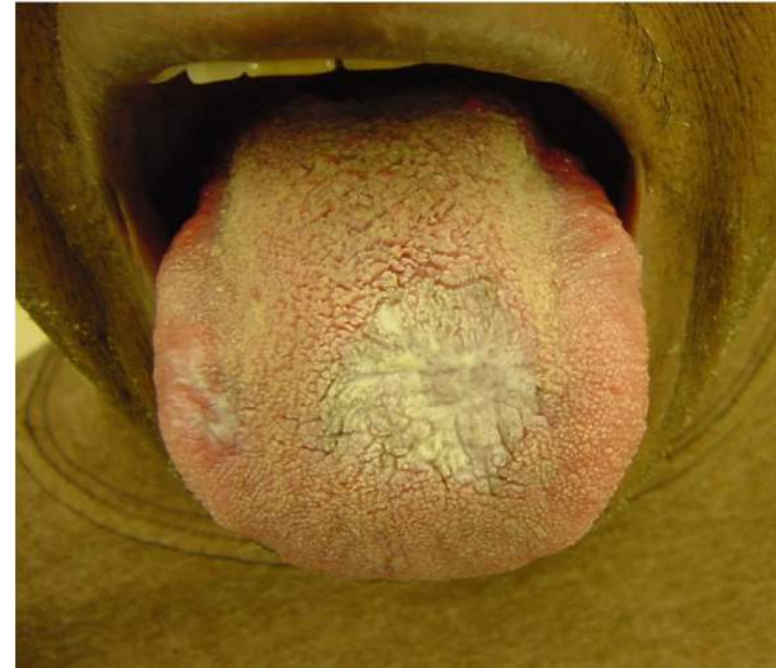

Caso 4



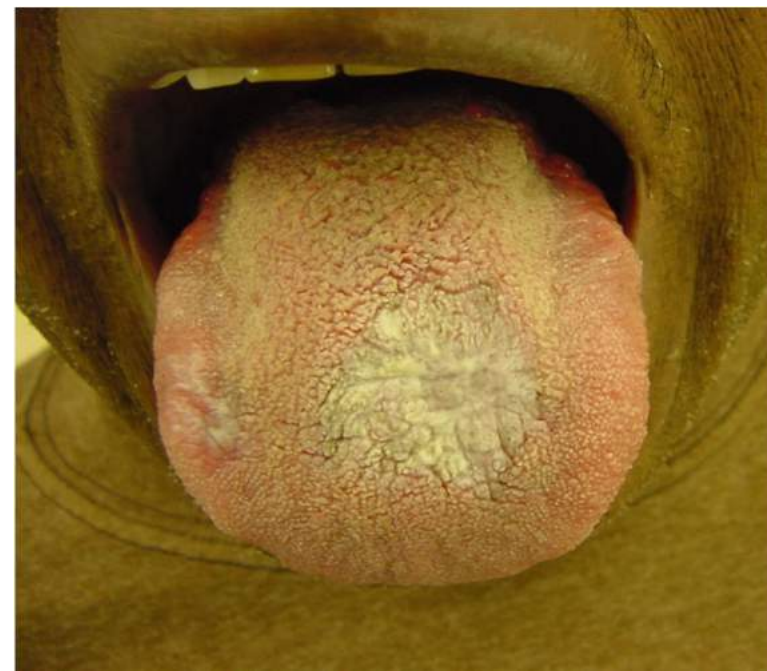Caso 4

- **Lesão fundamental: mancha**
- **Localização: dorso lingual**
- **Quantidade: múltiplas**
- **Tamanho: 3cm X 3 cm (a maior)**
- **Borda: mal delimitada**
- **Cor: predominantemente branca, porém parte delas apresentam halo eritematoso**
- **Base: séssil**
- **Aspecto superficial: verrucosa/estriada**

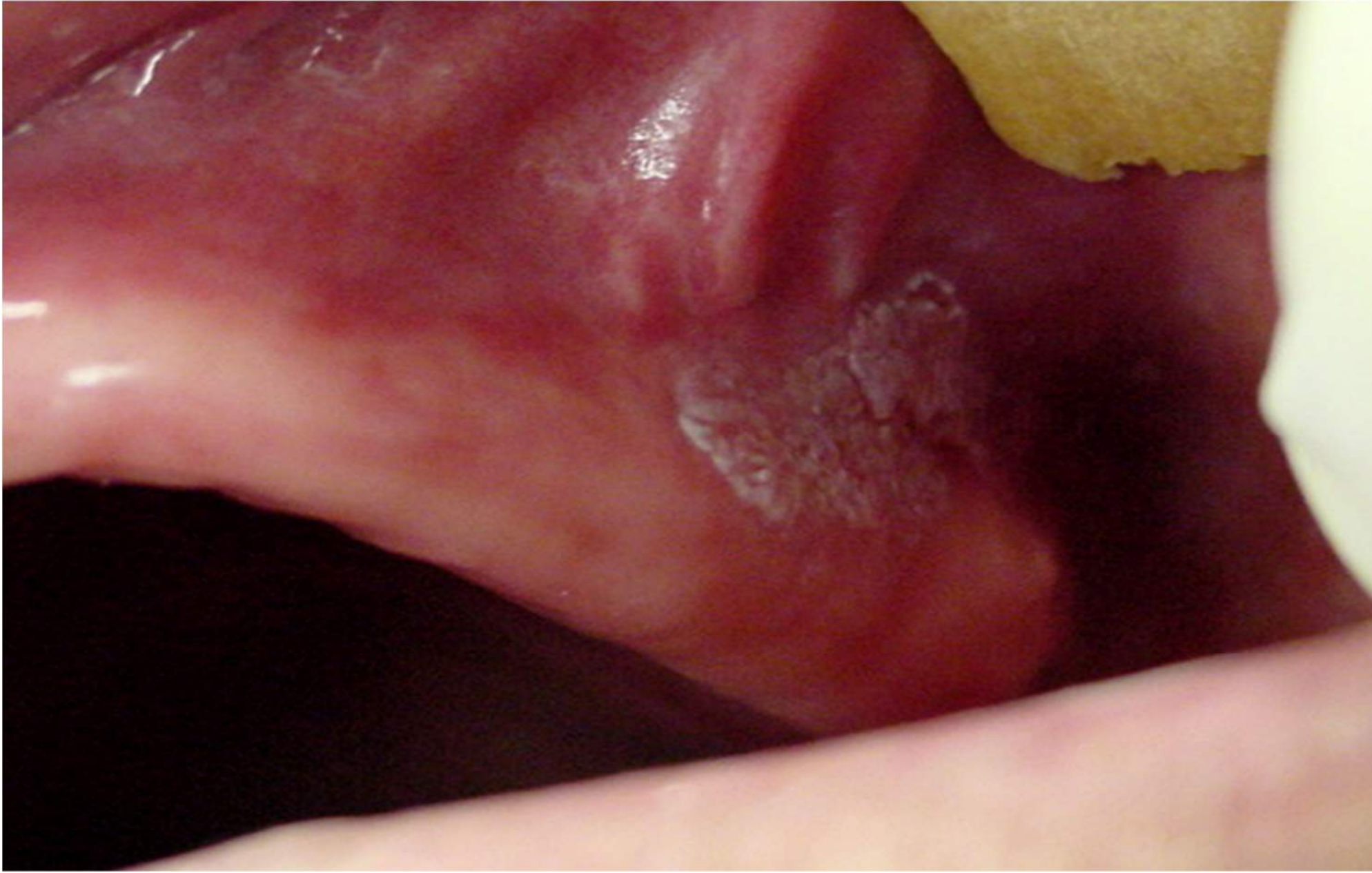

CASO 4 - Descrição

Em dorso lingual nota-se manchas múltiplas, predominantemente branca, porém parte delas apresentam halo eritematoso, bem delimitada, com base séssil, superfície heterogênea com presença de estrias brancas e que mede a maior aproximadamente 3,0 x 3,0 cm.

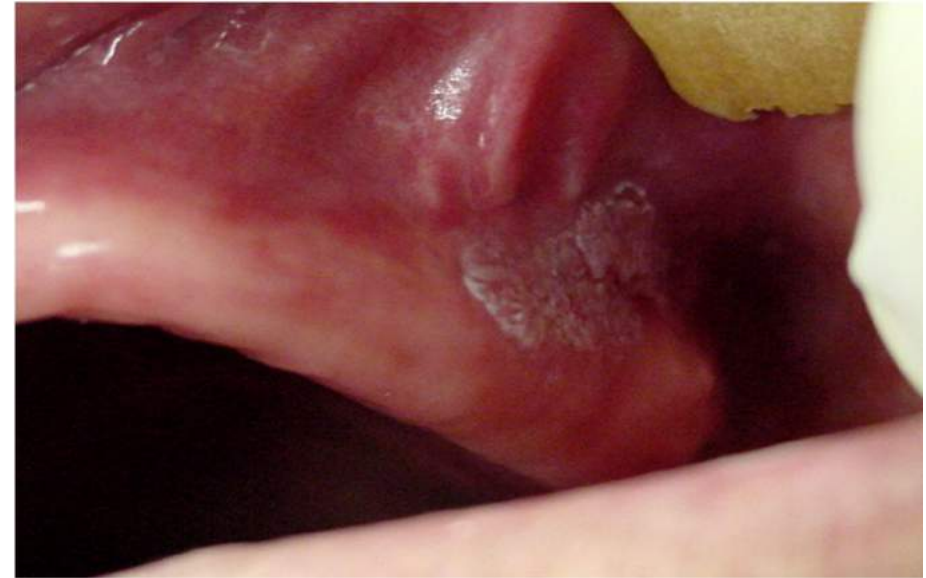

Caso 5



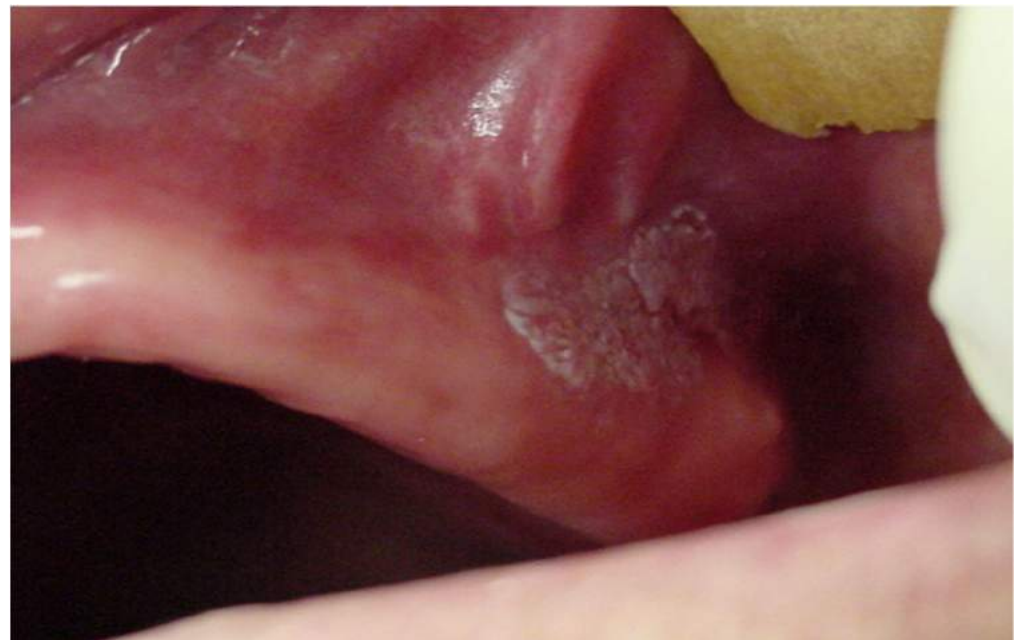Caso 5

- **Lesão fundamental: placa**
- **Localização: rebordo alveolar superior esquerdo**
- **Quantidade: única**
- **Tamanho: 1,5 cm x 0,8 cm**
- **Borda: bem delimitada**
- **Cor: branca**
- **Base: séssil**
- **Aspecto superficial: verrucosa**

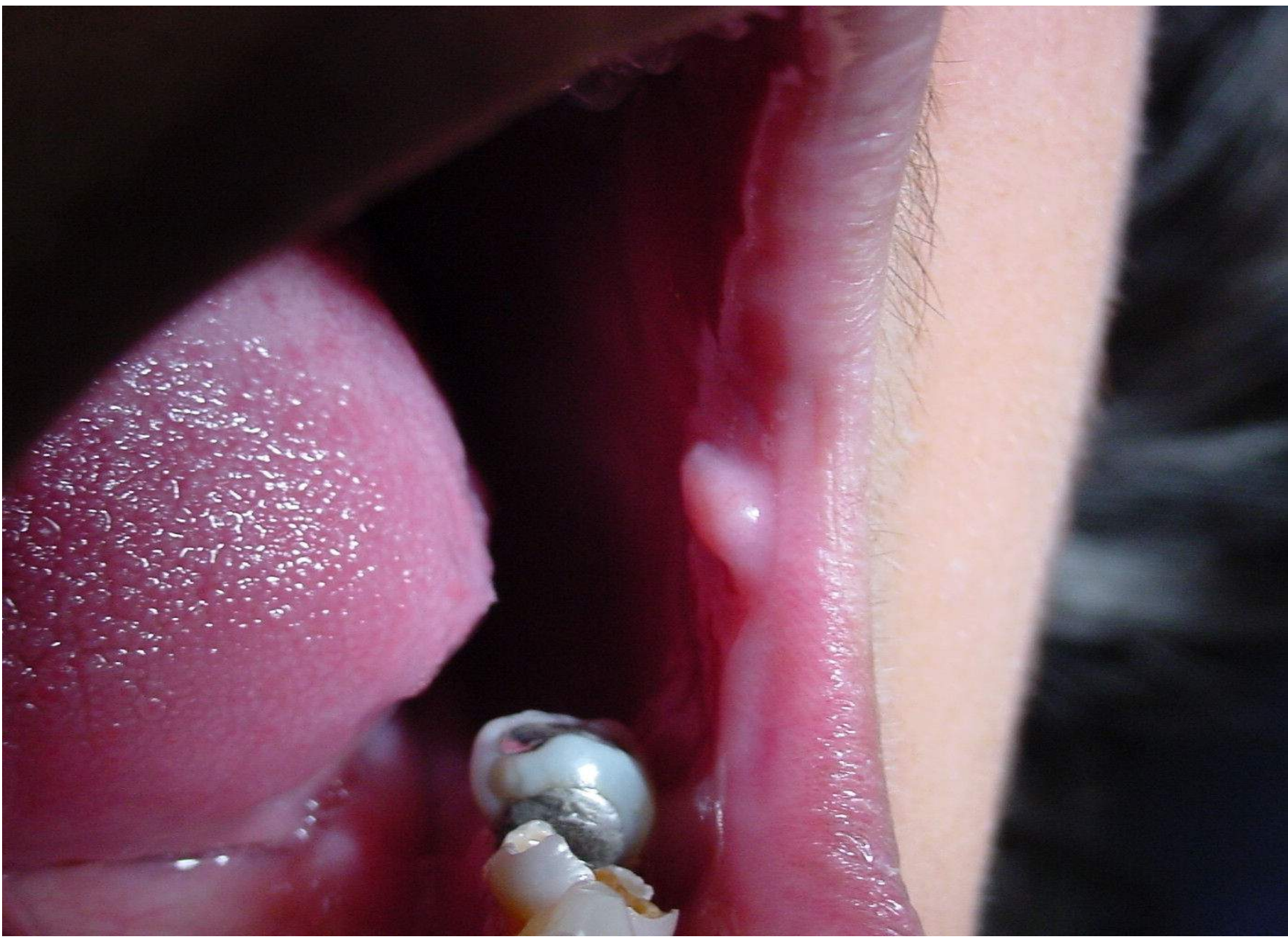


CASO 5 - Descrição

- Em rebordo alveolar superior esquerdo, sob área chapeável da prótese total, nota-se placa esbranquiçada, única, bem delimitada, com base séssil, superfície verrucosa e que mede aproximadamente 1,5 x 0,8 cm em seus maiores diâmetros.

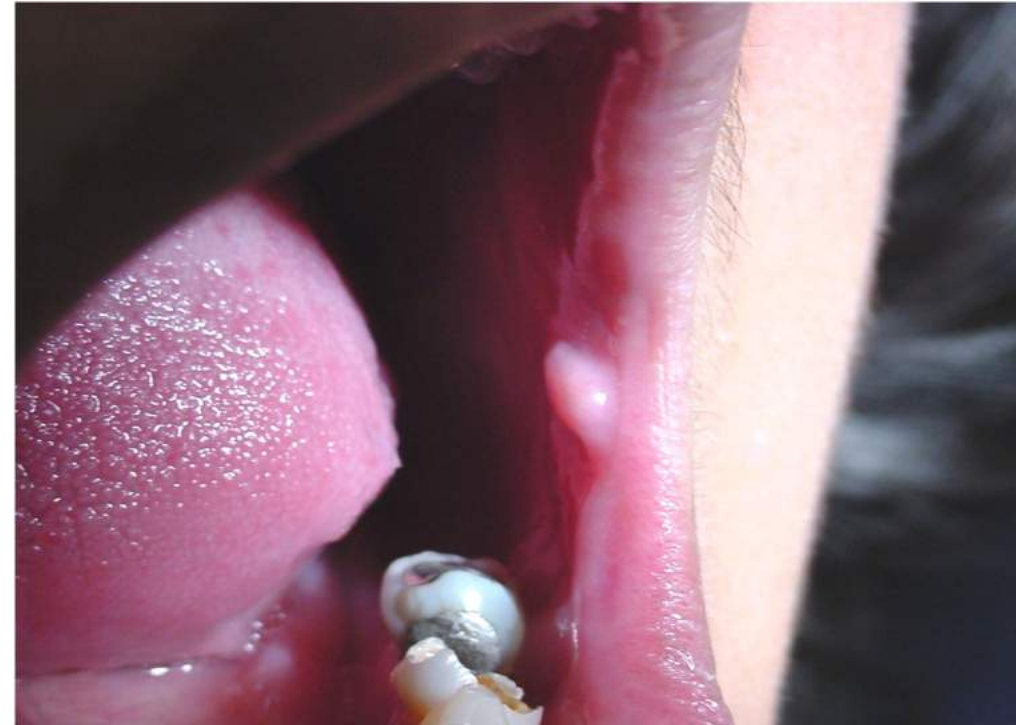

Caso 6



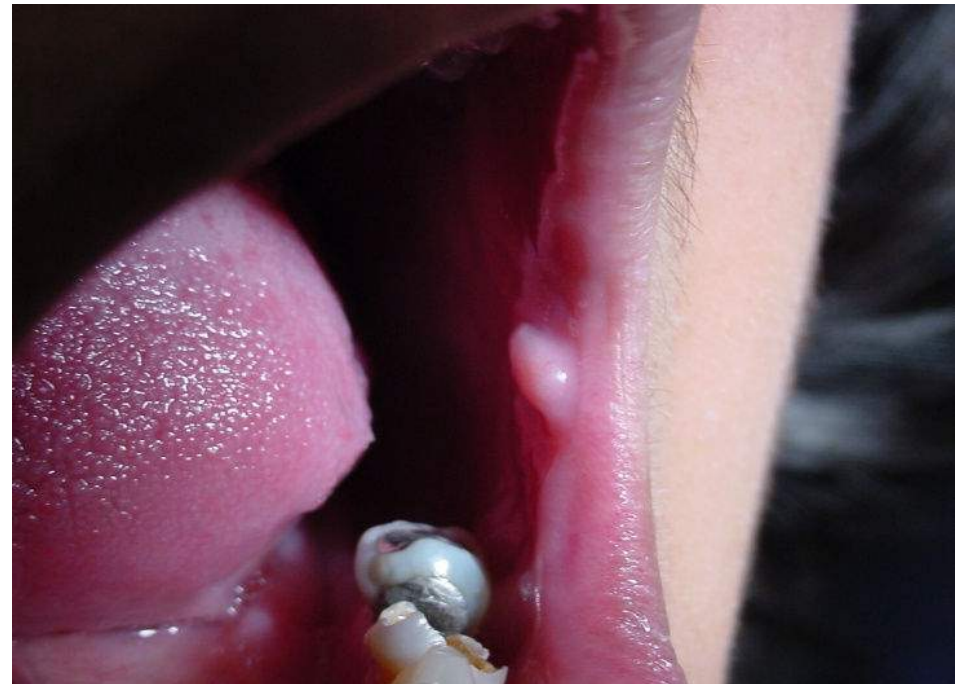Caso 6

- **Lesão fundamental: nódulo vegetante**
- **Localização: Mucosa jugal do lado esquerdo retro-comissural**
- **Quantidade: única**
- **Tamanho: 5,0 x 3,0 mm**
- **Borda: bem delimitada**
- **Cor: rosa claro**
- **Base: séssil**
- **Aspecto superficial: lisa**

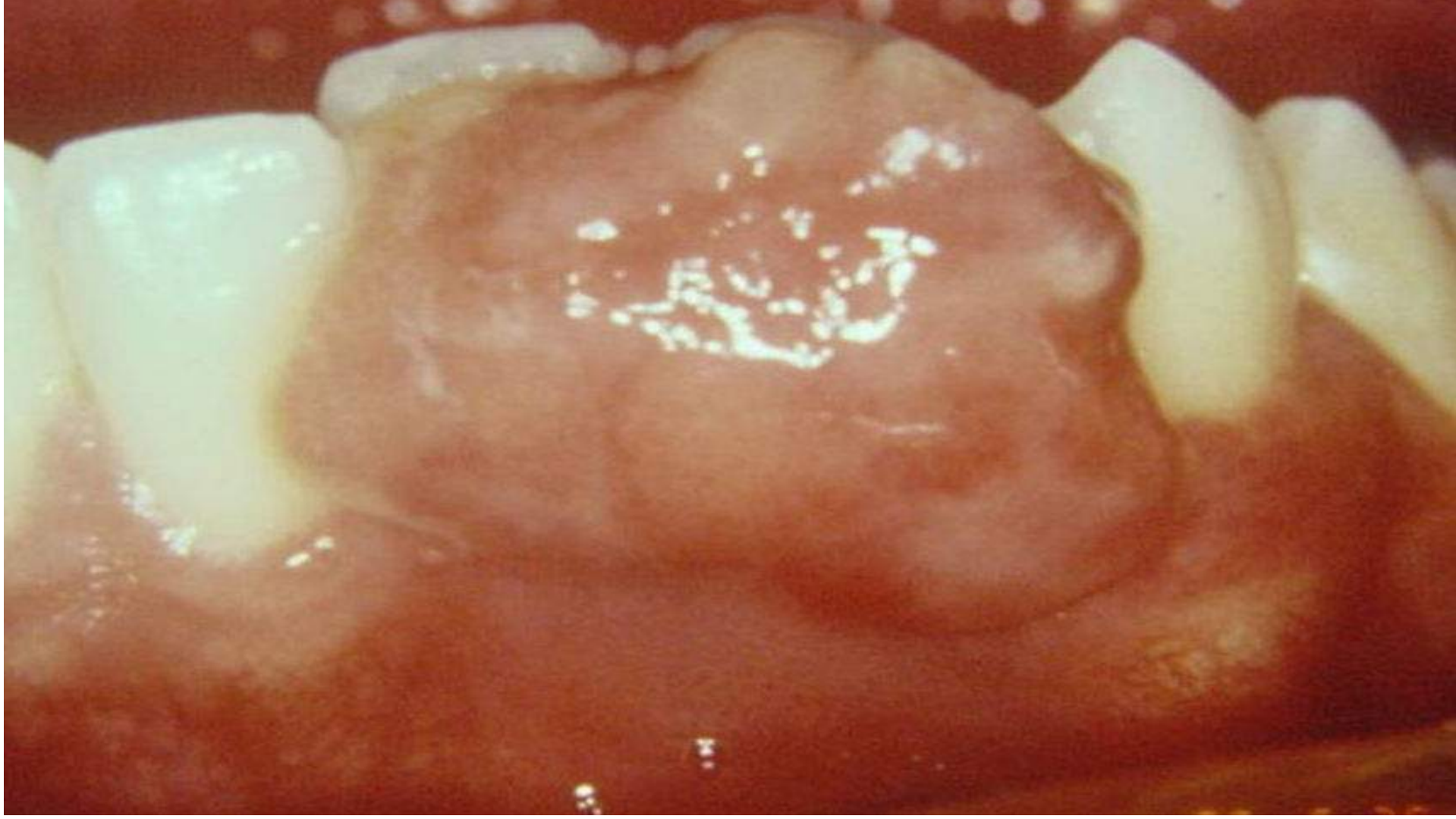


CASO 6 - Descrição

- Em mucosa jugal do lado esquerdo, retro-comissural, nota-se nódulo vegetante, único, de coloração rosa claro, bem delimitada, com base séssil, superfície lisa e que mede aproximadamente 5,0 x 3,0 mm em seus maiores diâmetros.

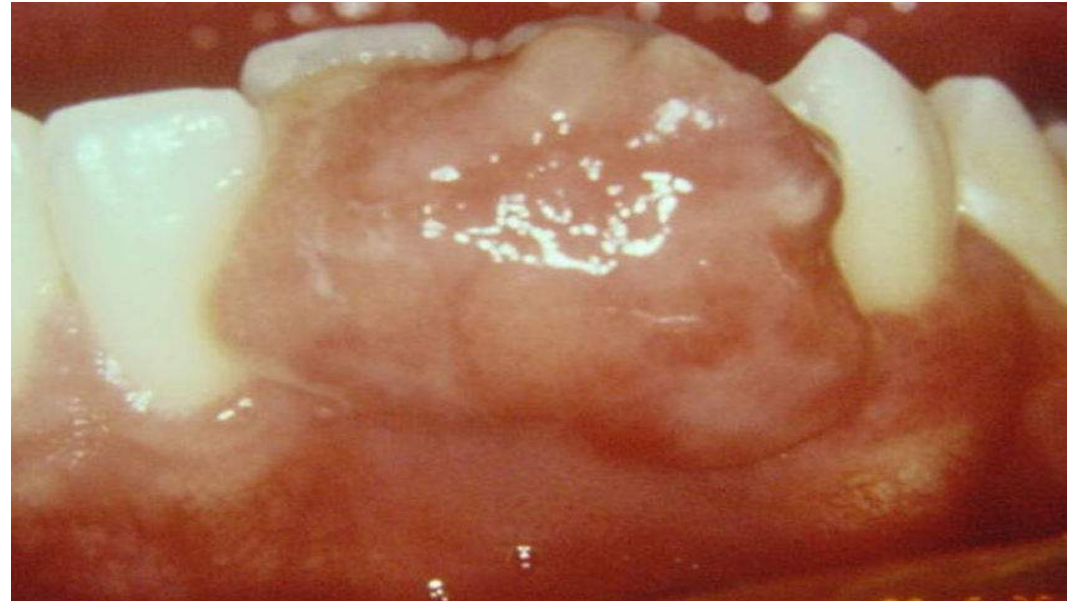


Caso 7



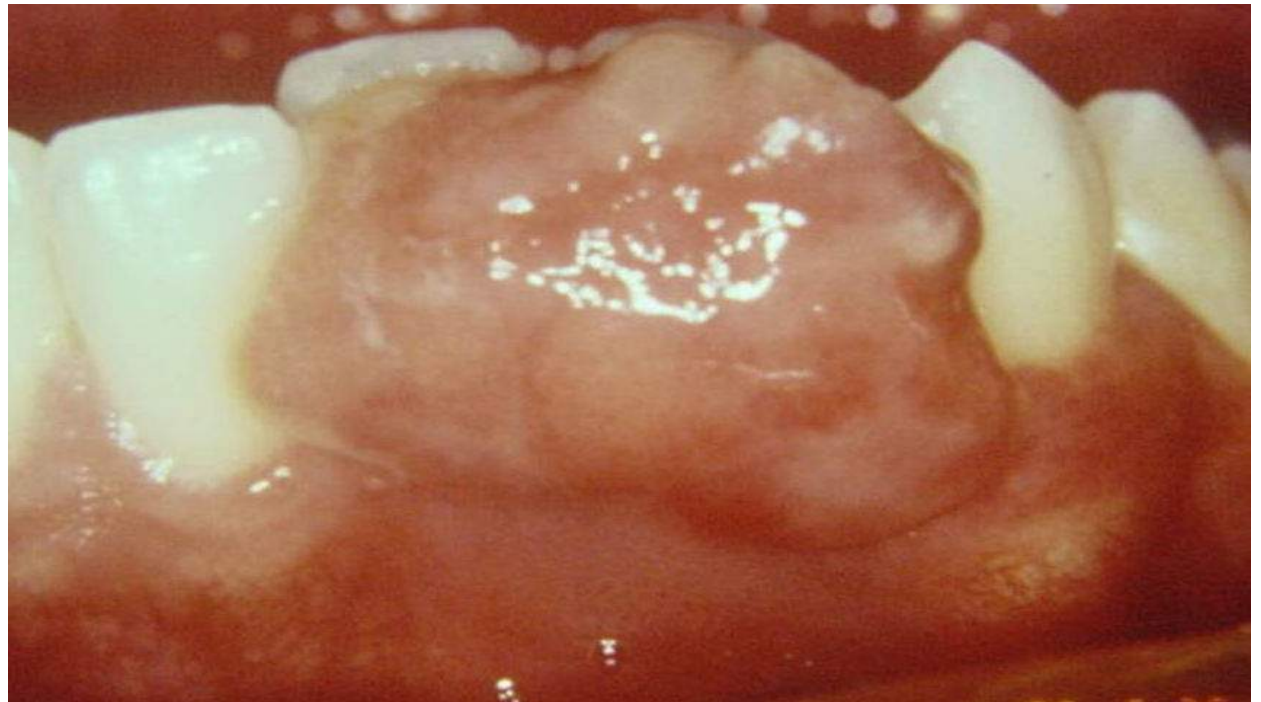
Caso 7

- **Lesão fundamental: nódulo**
- **Localização: mucosa gengival inferior**
- **Quantidade: única**
- **Tamanho: 2,0 cm x 1,0 cm**
- **Borda: bem delimitada**
- **Cor: rósea com áreas avermelhadas**
- **Base: Pediculada**
- **Aspecto superficial: lobulado**

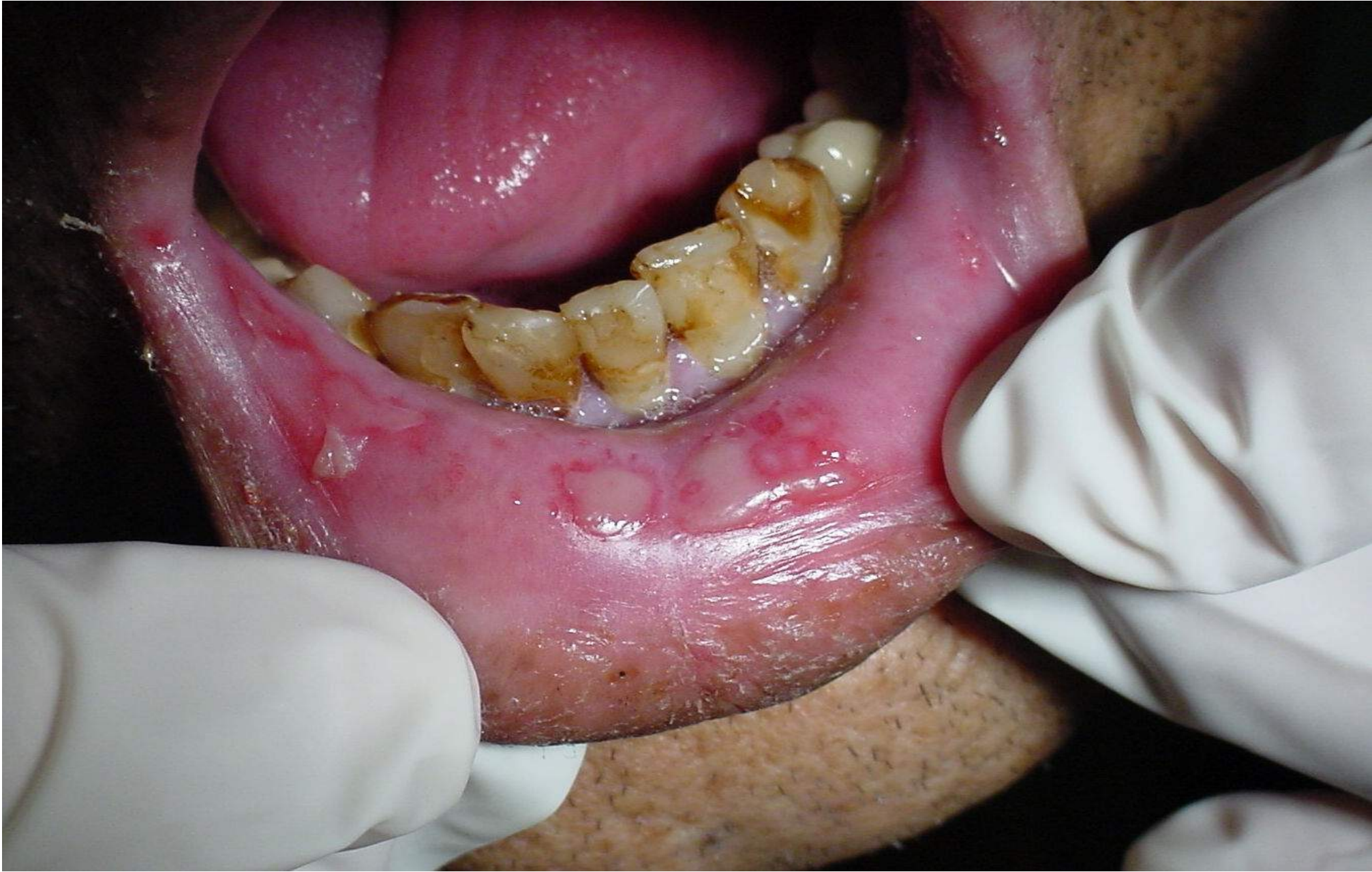

CASO 7 - Descrição

- Em mucosa gengival inferior, nota-se nódulo vegetante, de base pediculada, superfície lobulada, única, coloração rosa claro com áreas avermelhadas e que mede aproximadamente 2,0 x 1,0 cm em seus maiores diâmetros.

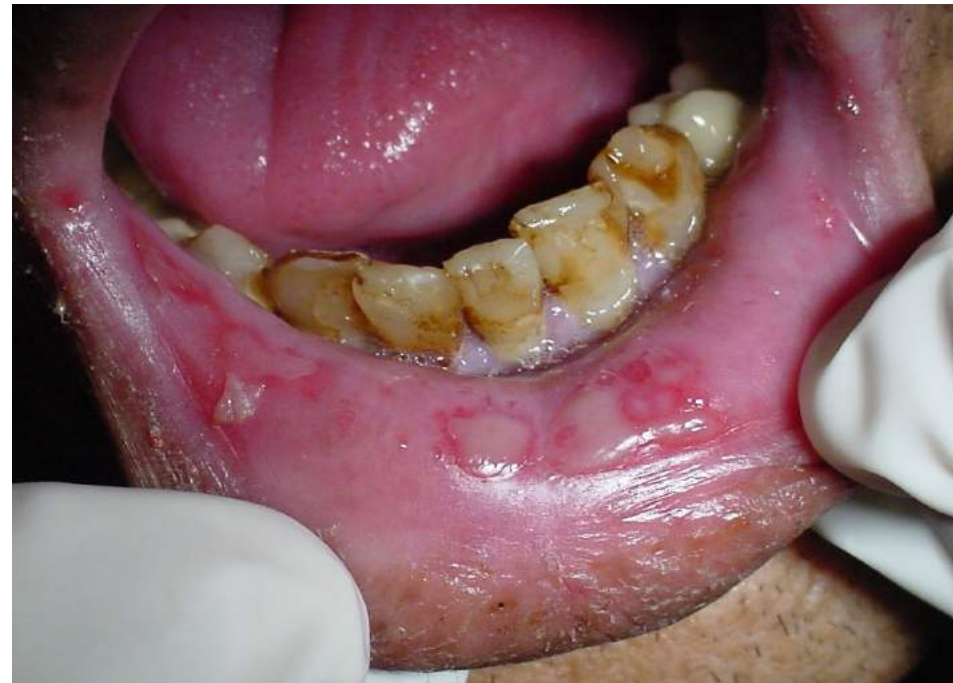

Caso 8



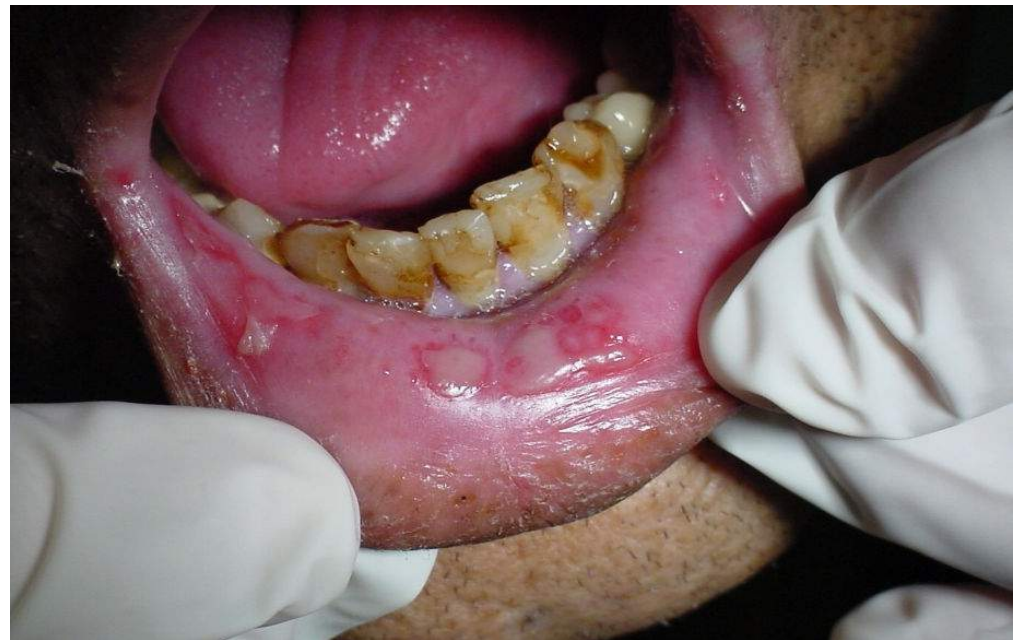Caso 8

- **Lesão fundamental: úlcera**
- **Localização: mucosa labial inferior**
- **Quantidade: múltiplas**
- **Tamanho da maior: 5,0 x 5,0 mm**
- **Borda: bem delimitada**
- **Cor: branca**
- **Base: séssil**
- **Aspecto superficial: lisa**

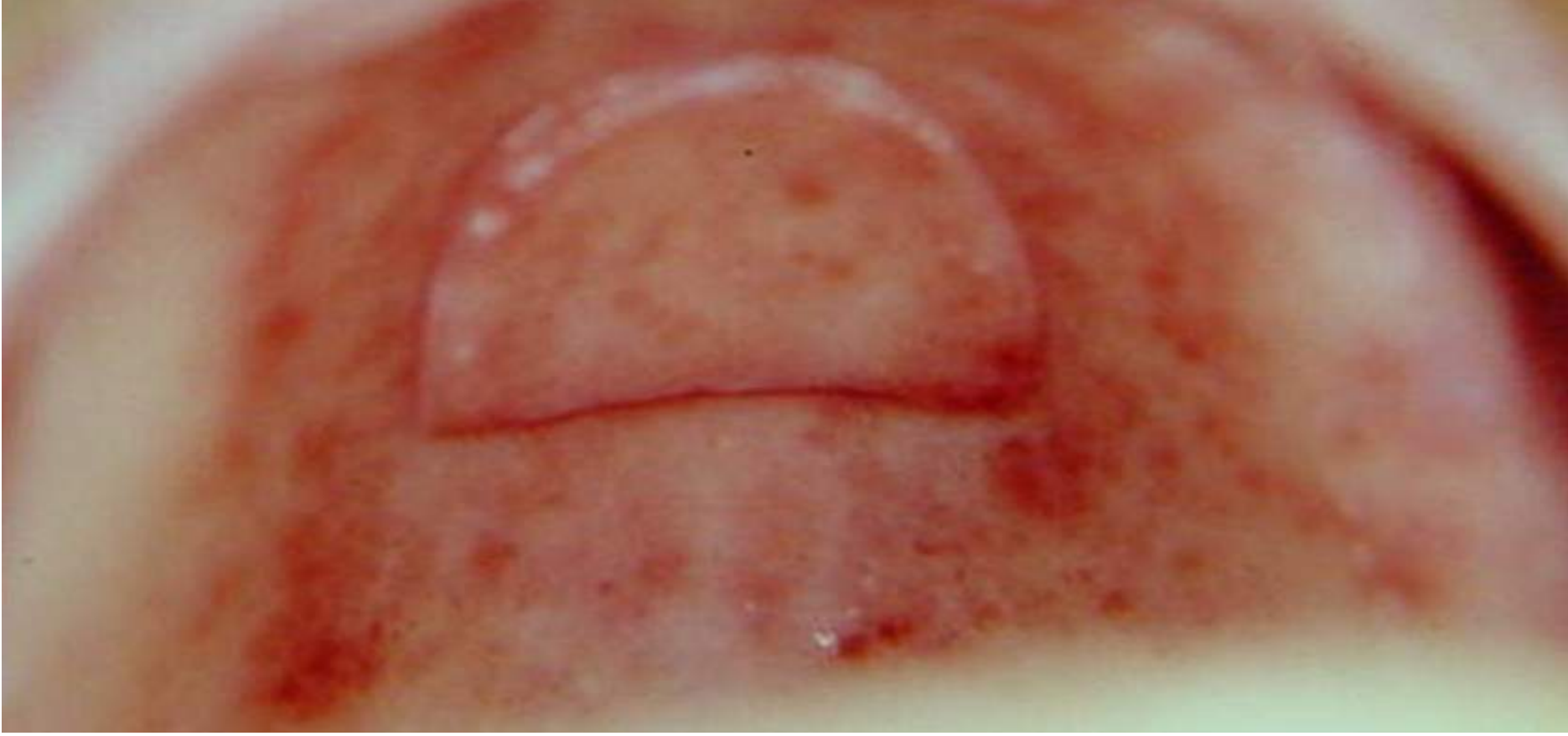

CASO 8 - Descrição

- Em mucosa labial inferior nota-se múltiplas ulcerações dolorosas, recobertas por pseudo-membrana esbranquiçada, bem delimitadas, com base séssil, superfície lisa e que medem aproximadamente a maior 5,0 x 5,0 mm em seus maiores diâmetros.

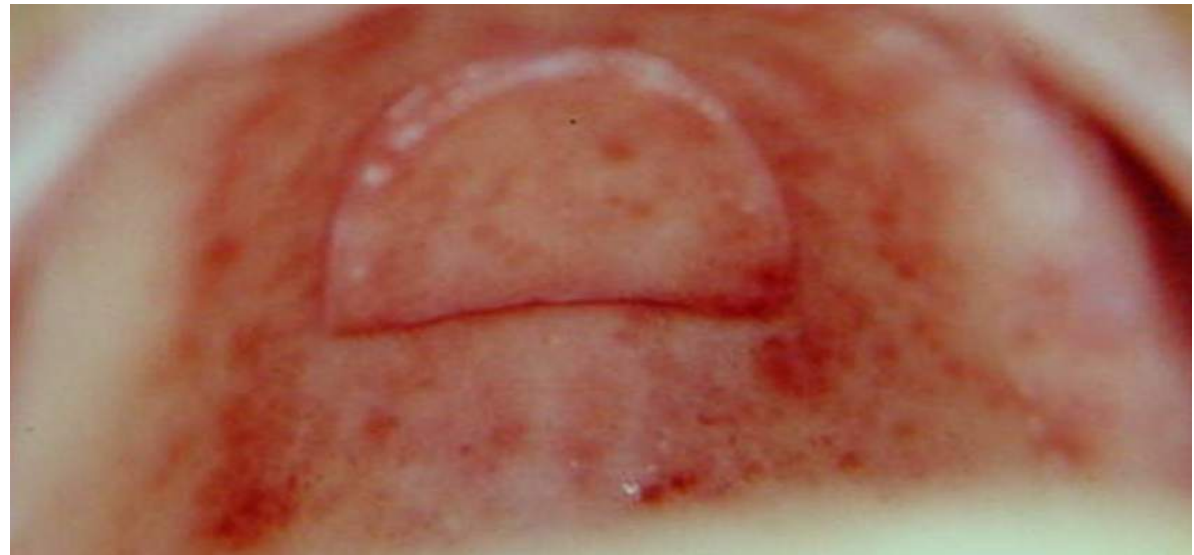

Caso 9



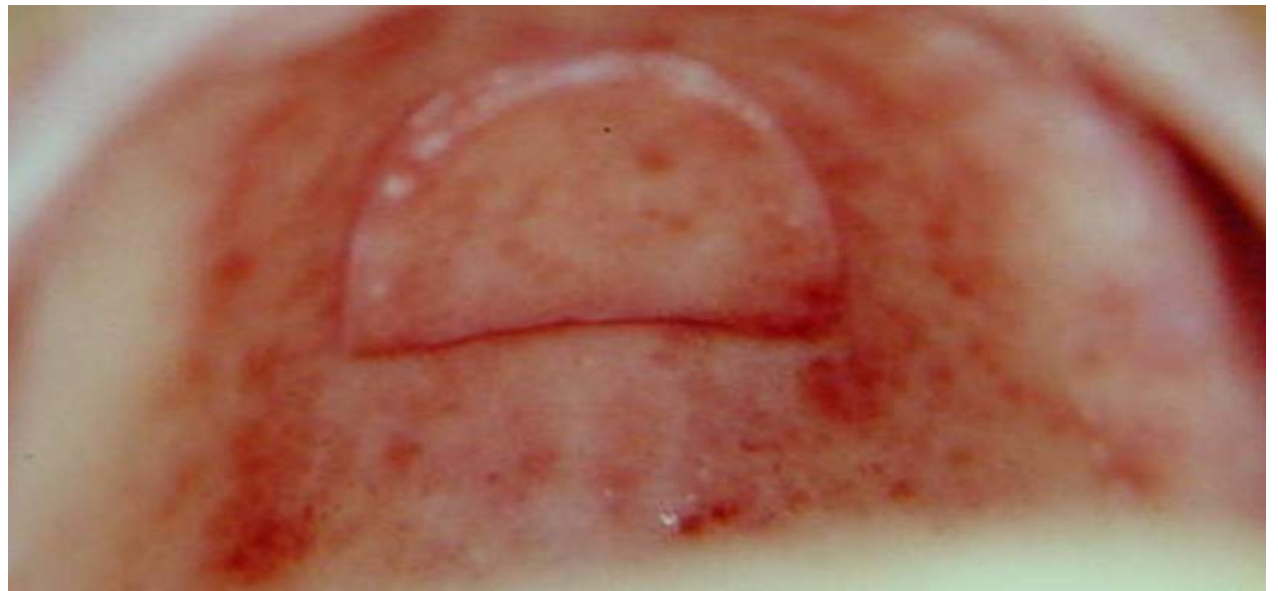Caso 9

- Lesão fundamental: Nódulo ou aumento volumétrico tecidual
- Localização: Palato duro
- Quantidade: única
- Tamanho: 2,0 cm x 1,5 cm
- Borda: bem delimitada
- Cor: rosa claro com áreas avermelhadas
- Base: séssil
- Aspecto superficial: Lisa

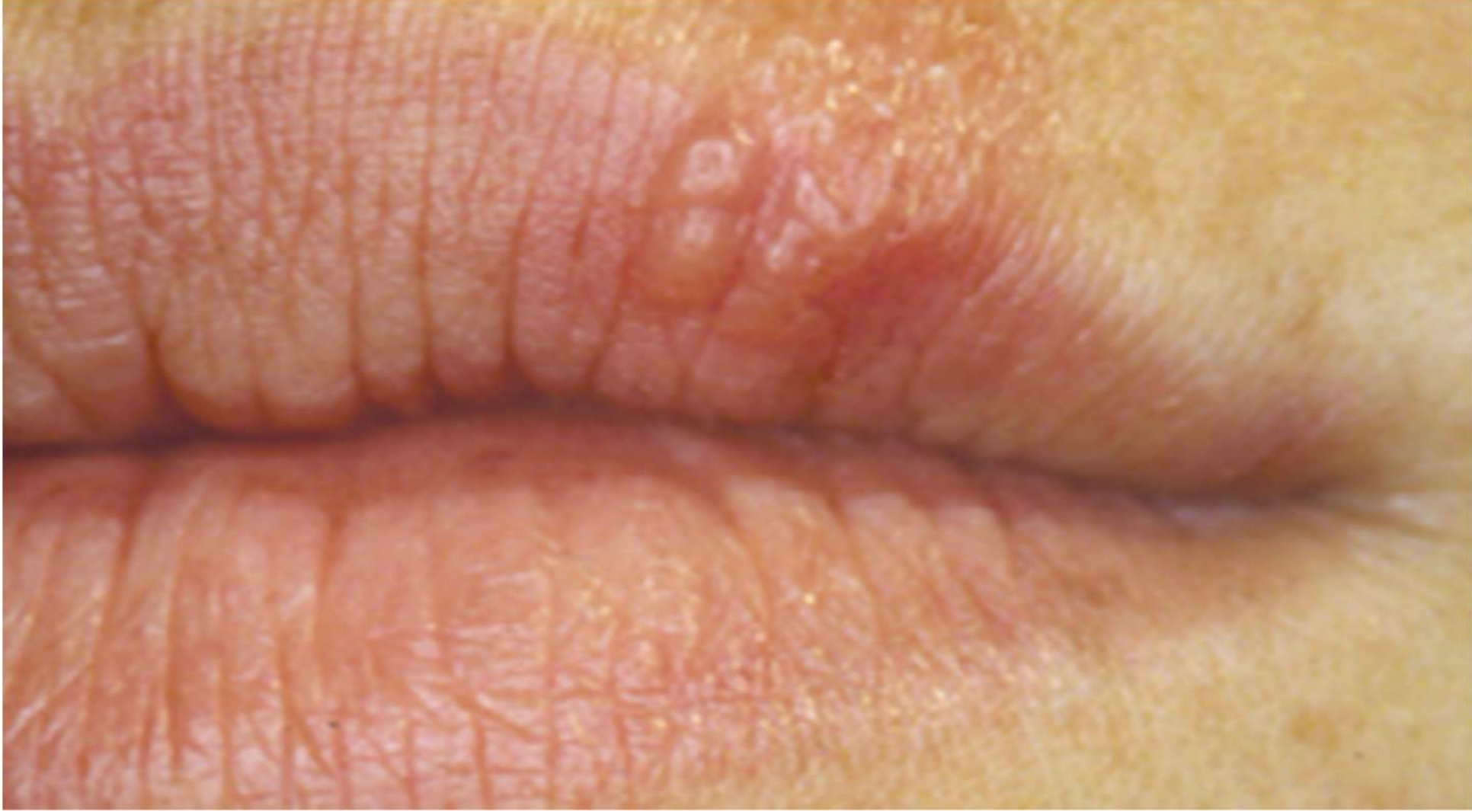

CASO 9 - Descrição

- Em mucosa de palato duro nota-se aumento volumétrico tecidual (nódulo vegetante), único, de coloração rosa claro com áreas avermelhadas, única, bem delimitada, com base séssil, com superfície lisa e que mede aproximadamente 2,0cm x 1,5 cm.

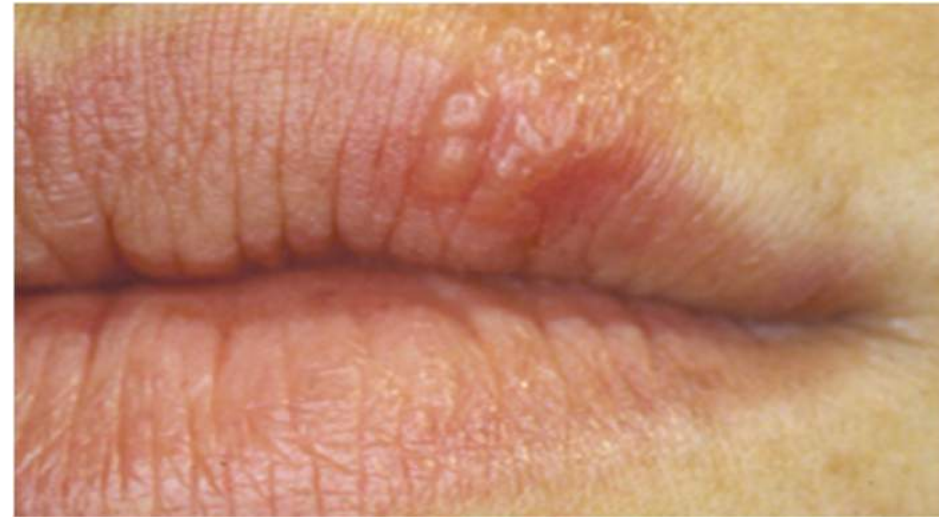

Caso 10



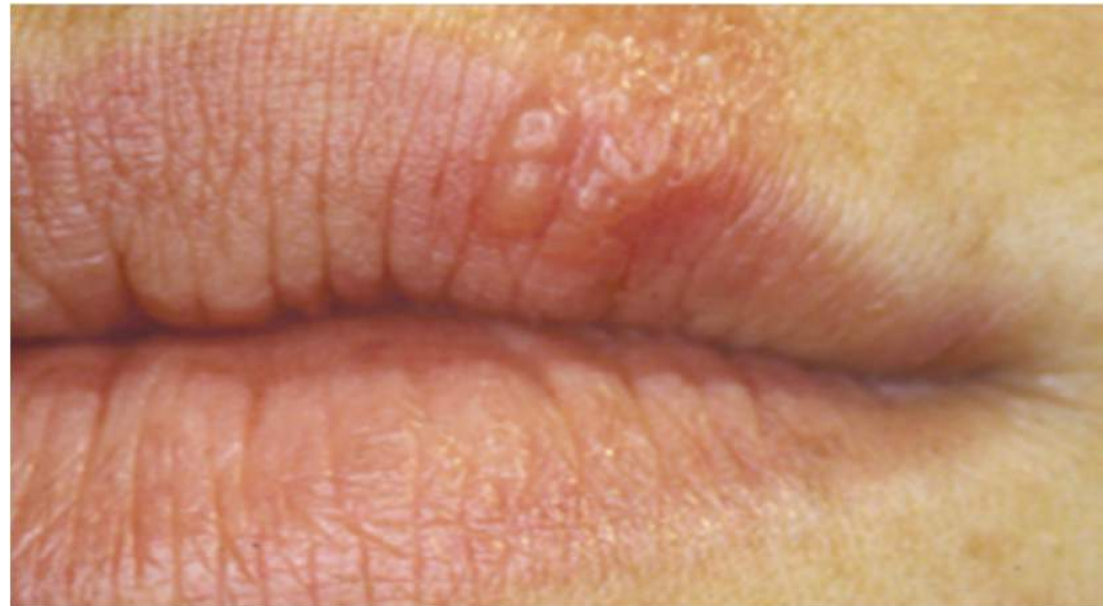Caso 10

- **Lesão fundamental: vesículas**
- **Localização: Vermelhão de lábio e pele Labial**
- **Quantidade: múltiplas**
- **Tamanho: 1cm x 1cm**
- **Borda: bem delimitada**
- **Cor: Levemente avermelhada**
- **Base: séssil**
- **Aspecto superficial: lisa/bolhosa**

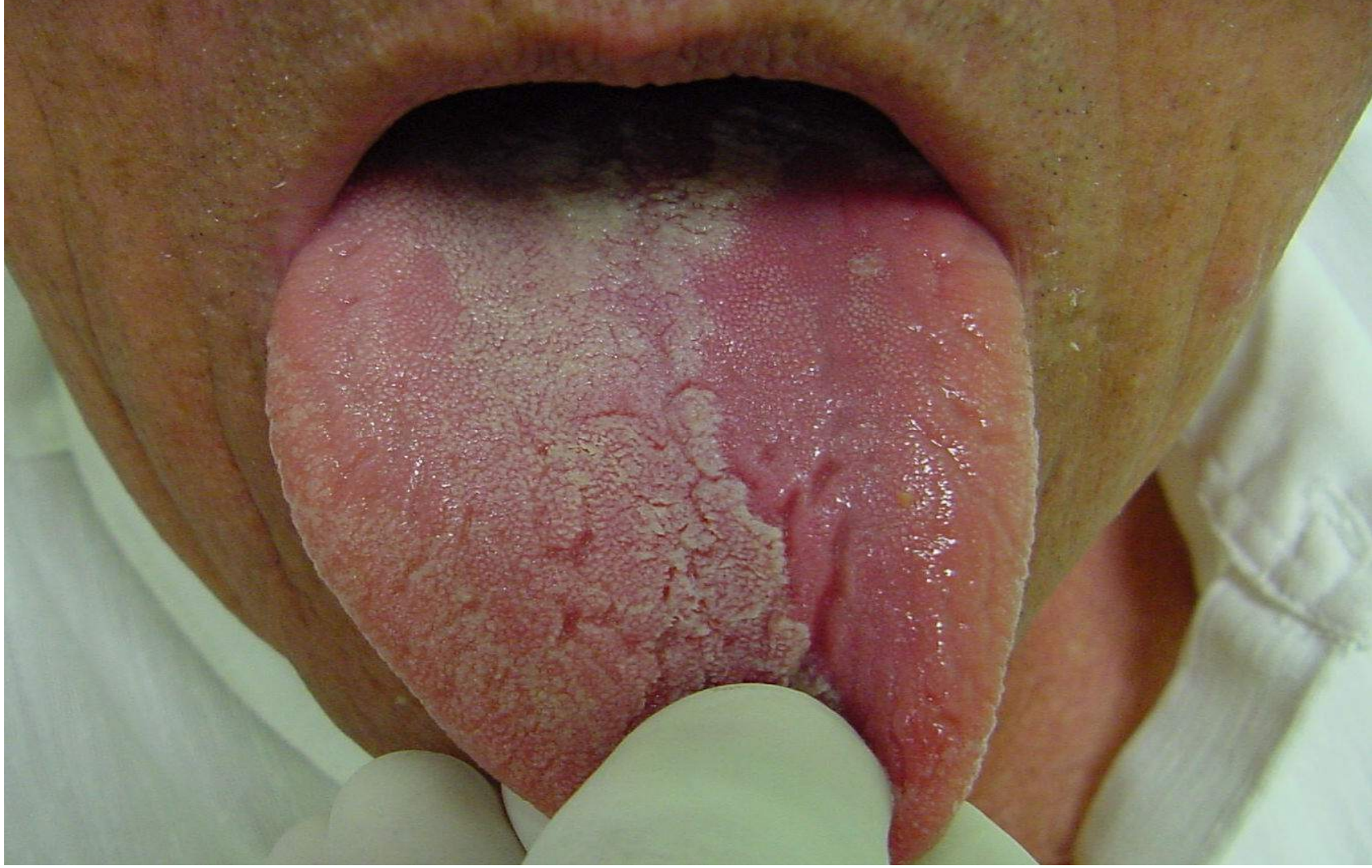

CASO 10 - Descrição

- Em vermelhão de lábio superior (ou mucosa de transição), no limite entre pele e mucosa, nota-se múltiplas vesículas, de coloração empalhidecida, bem delimitada, com base séssil, com superfície lisa que mede a maior aproximadamente 1 cm x 1cm em seus maiores diâmetros



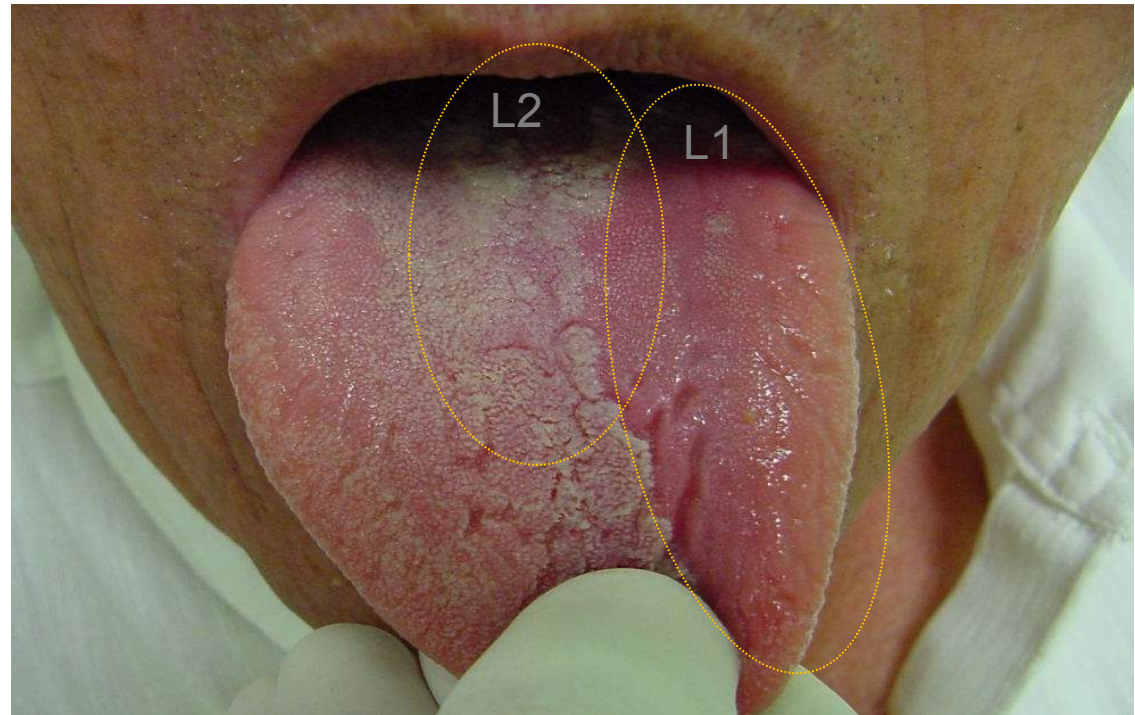
Caso 11



Caso 11

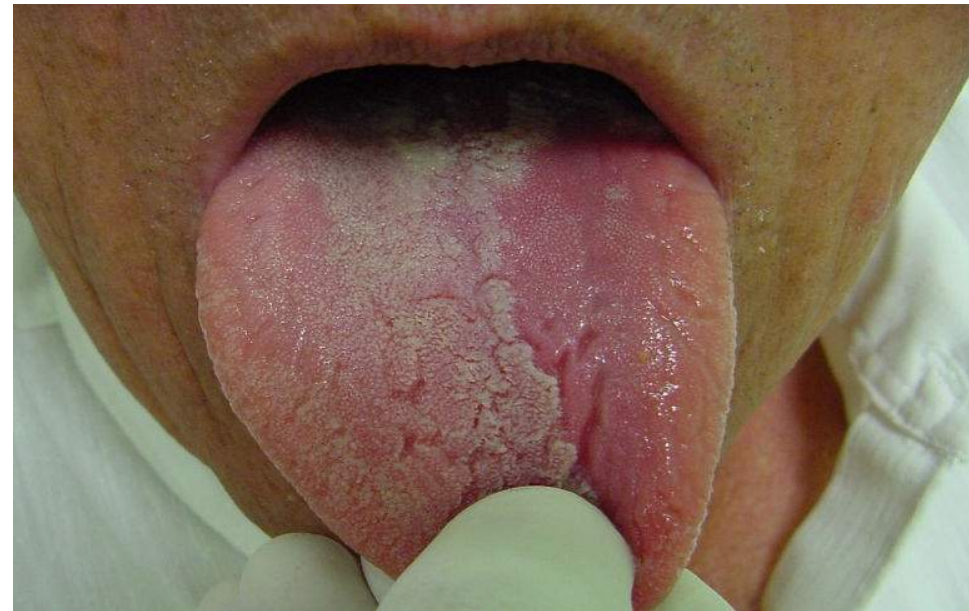- **Lesão fundamental: erosão e placa**
- **Localização: dorso lingual**
- **Quantidade: dupla**
- **Tamanho:**
 - L1=6,0 x 3,0 cm**
 - L2=3,0 x 2,0 cm**
- **Borda: bem delimitada**
- **Cor: vermelha e branca**
- **Base: séssil**
- **Aspecto superficial:**

L1=lisa, L2= papilomatosa

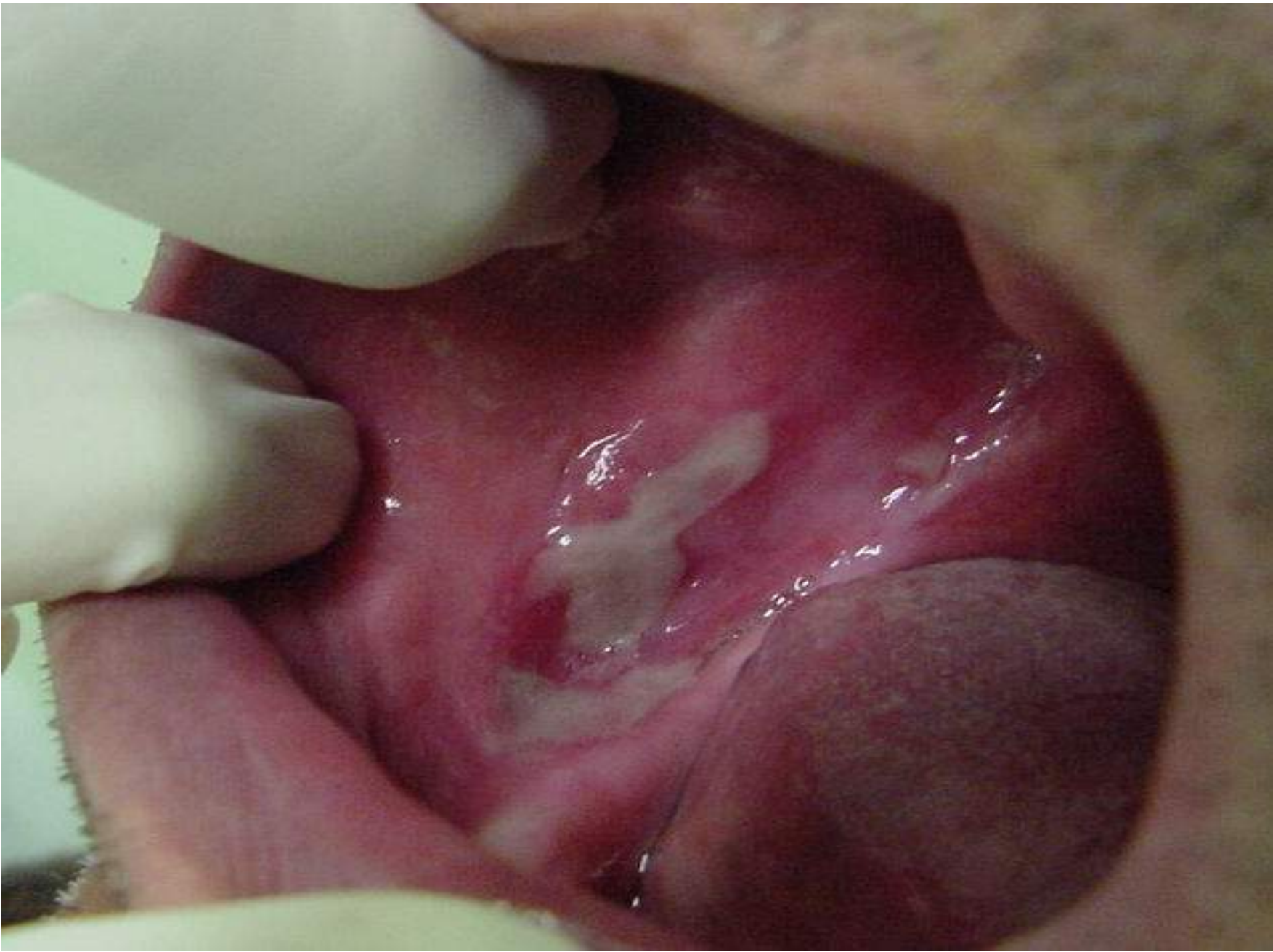

CASO 11 - Descrição

- L1- Em dorso lingual nota-se duas lesões, sendo uma área erosiva do lado esquerdo, onde observa-se um apagamento da papilas linguais, com discreta sintomatologia dolorosa, de coloração vermelha, superfície lisa e com aproximadamente 6,0 cm x 3,0 cm em seus maiores diâmetros..
- L2- Placa esbranquiçada assintomática, destacável a raspagem e medindo aproximadamente 3,0 cm x 2,0 cm em seus maiores diâmetros.

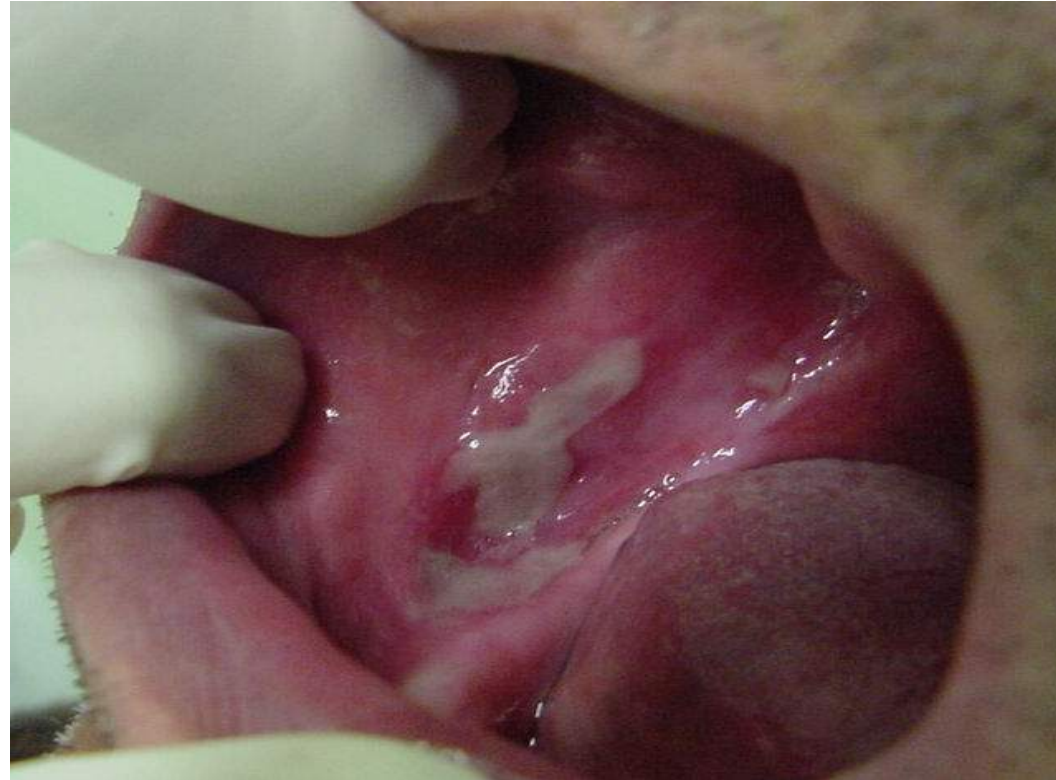

Caso 12



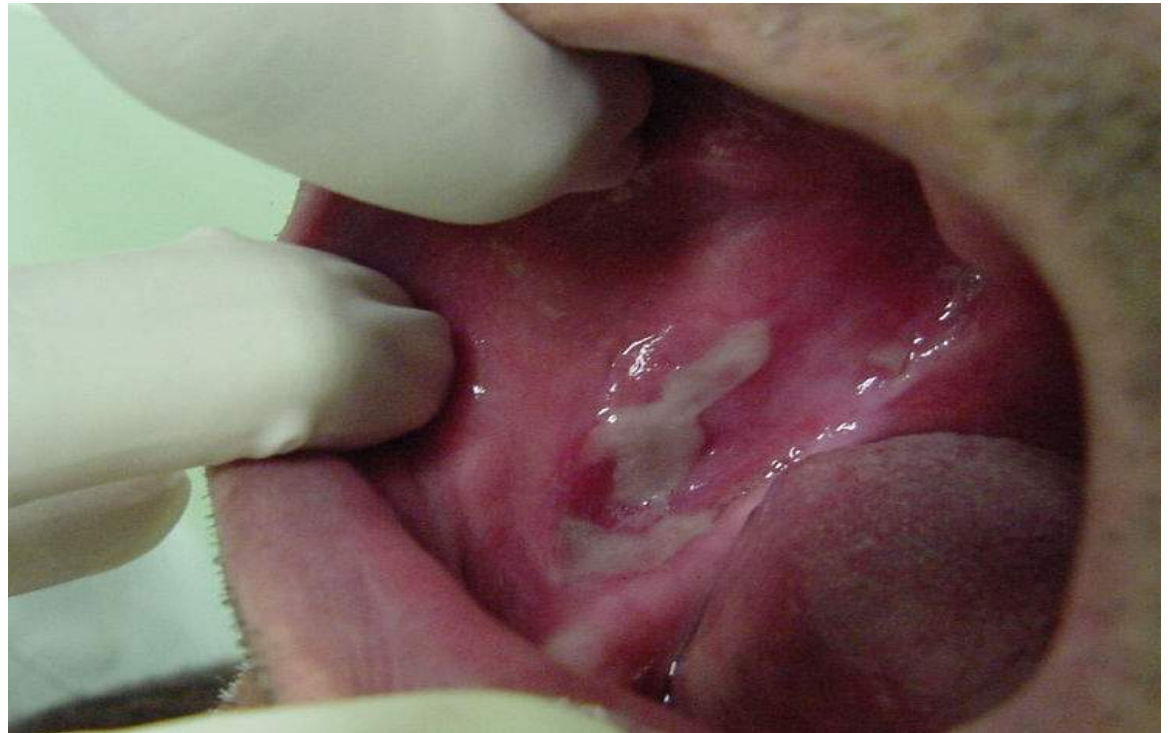Caso 12

- **Lesão fundamental: úlcera**
- **Localização: mucosa jugal direita**
- **Quantidade: múltiplas**
- **Tamanho: 3 cm x 2 cm**
- **Borda: bem delimitada**
- **Cor: branca e avermelhada**

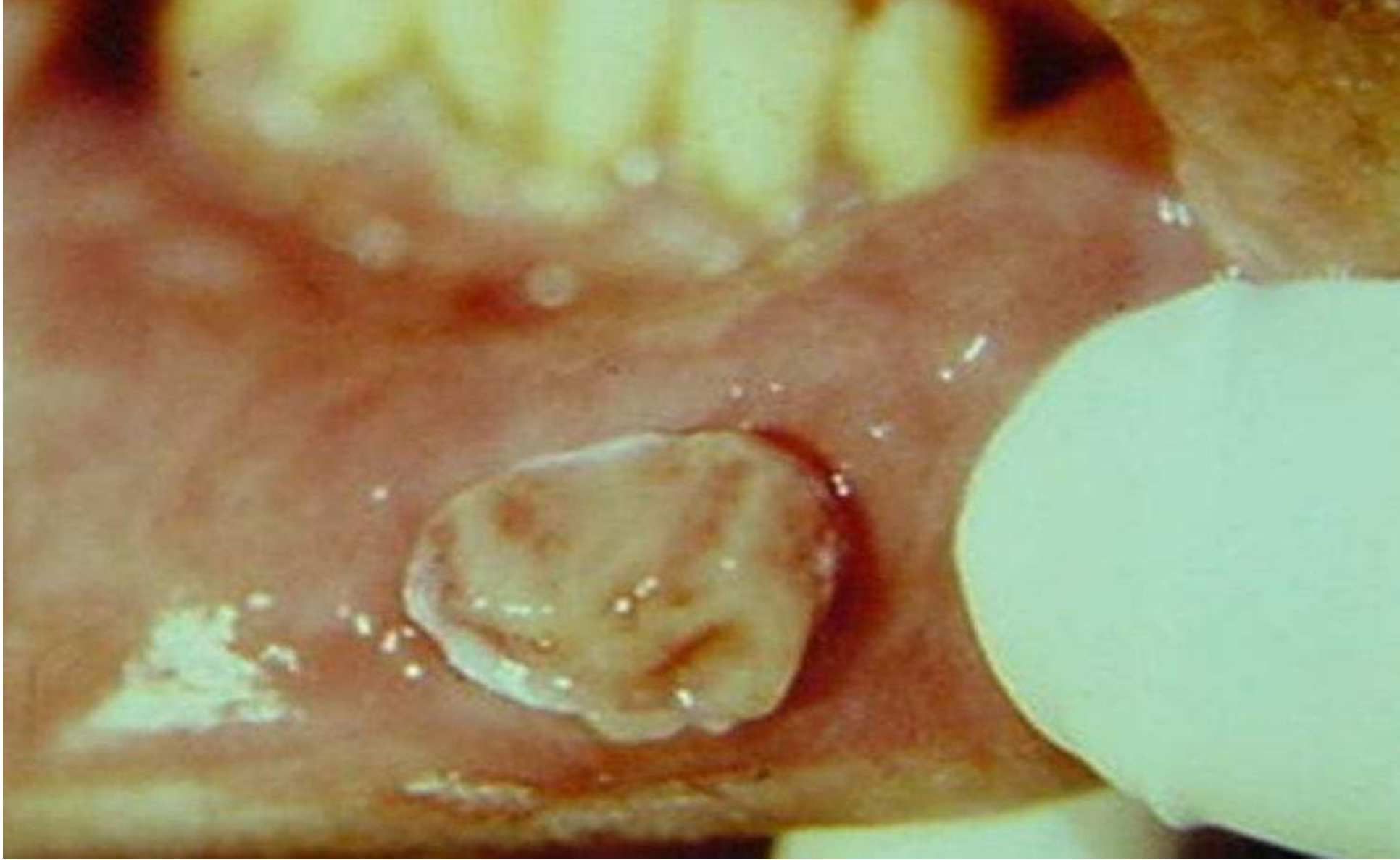

CASO 12 - Descrição

- Em mucosa jugal direita nota-se lesão ulcerada, esbranquiçada, única, situada em ápice lingual, bem delimitada, com base séssil, com superfície lisa e que mede aproximadamente 3,0 cm x 2,0 cm.

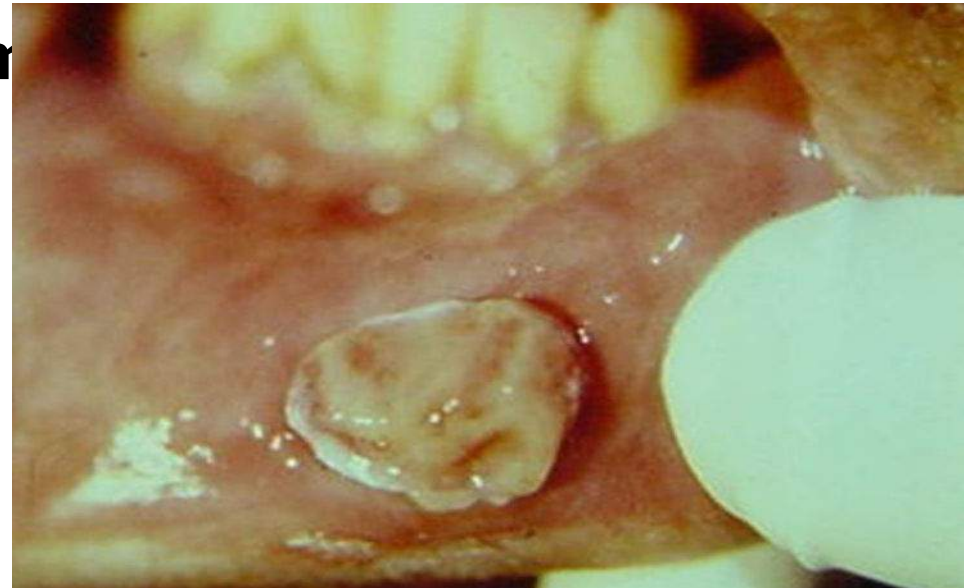

Caso 13



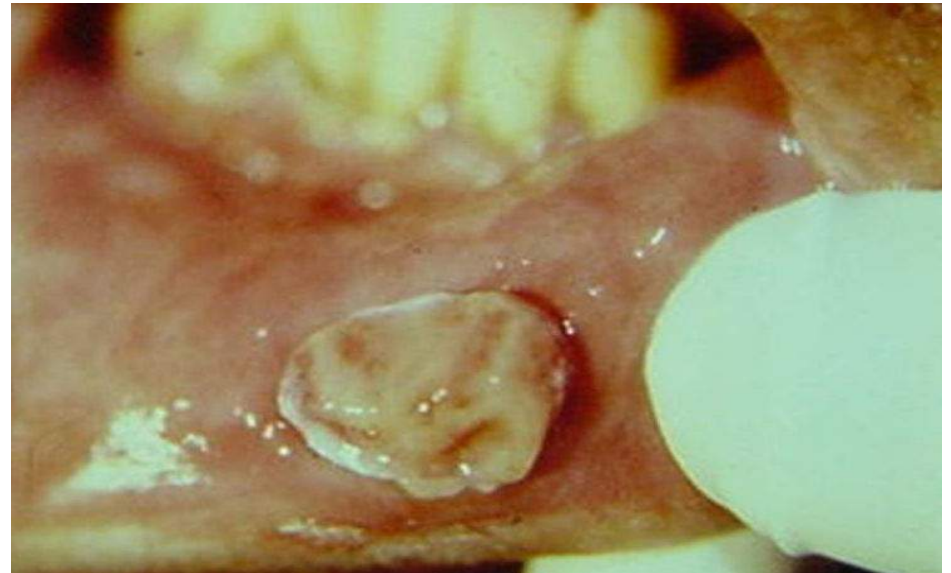Caso 13

- **Lesão fundamental: Nódulo pediculado (com superfície ulcerada)**
- **Localização: Mucosa gengival inferior do lado esquerdo**
- **Quantidade: única**
- **Tamanho (mm): 2,0 cm x 1,5 cm**
- **Borda: bem delimitada**
- **Cor: esbranquiçada**
- **Base: séssil**
- **Aspecto superficial: lobulada**

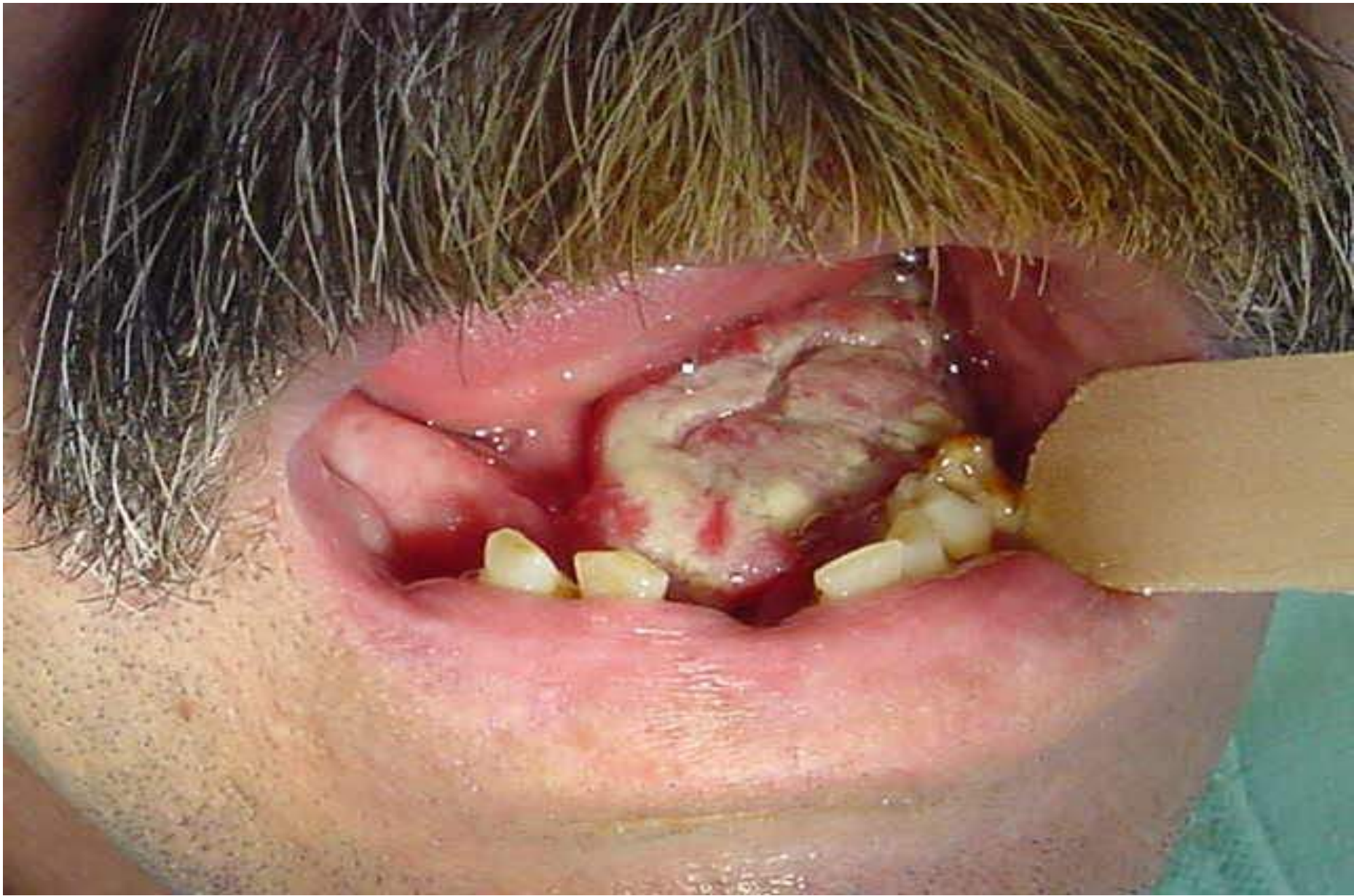

CASO 13 - Descrição

- Em mucosa labial inferior nota-se nódulo vegetante pediculado, esbranquiçado, único, bem delimitado, com base de implantação na mucosa pediculada, superfície ulcerada e que mede aprox. 2,0 cm x 1,5 cm de diâmetro.

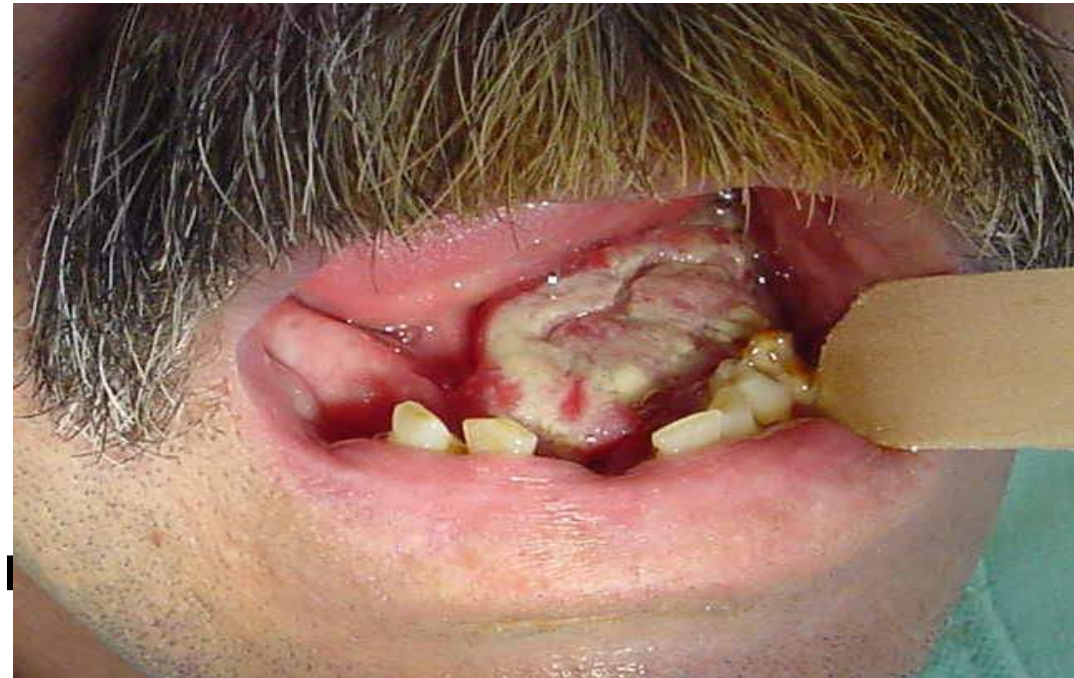

Caso 14



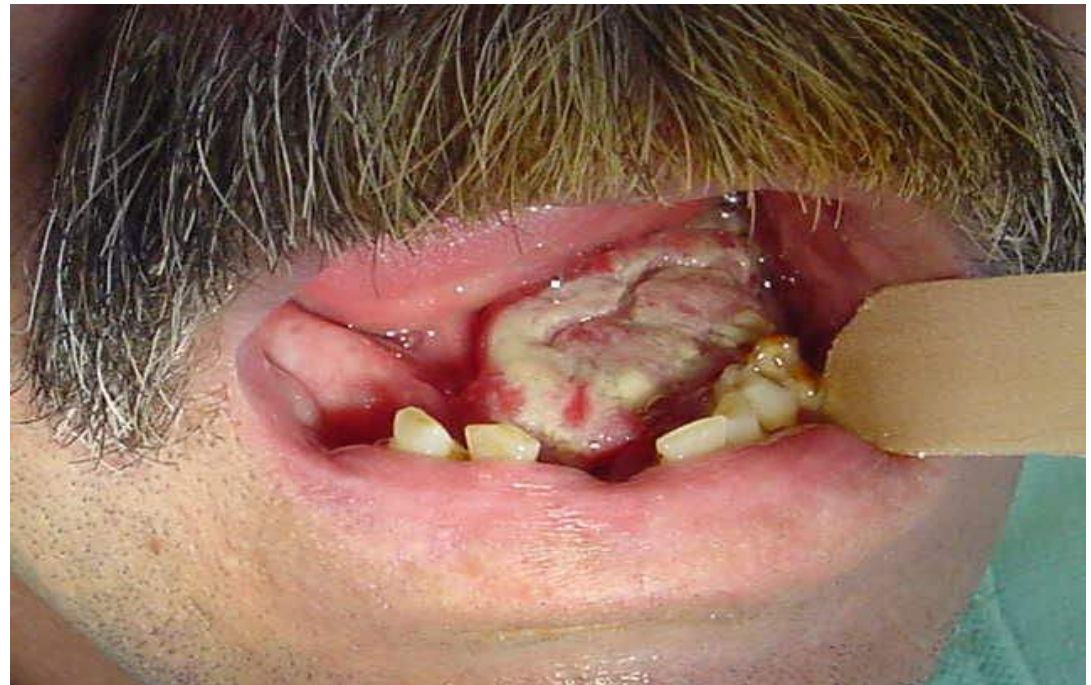Caso 14

- **Lesão fundamental: úlcera**
- **Localização: soalho bucal**
- **Quantidade: única**
- **Tamanho: 5,0 cm x 3,0 cm**
- **Borda: bem delimitada, elevada e**
- **endurecida**
- **e elevada**
- **Cor: branca**
- **Base: séssil**
- **Aspecto superficial: irregular**

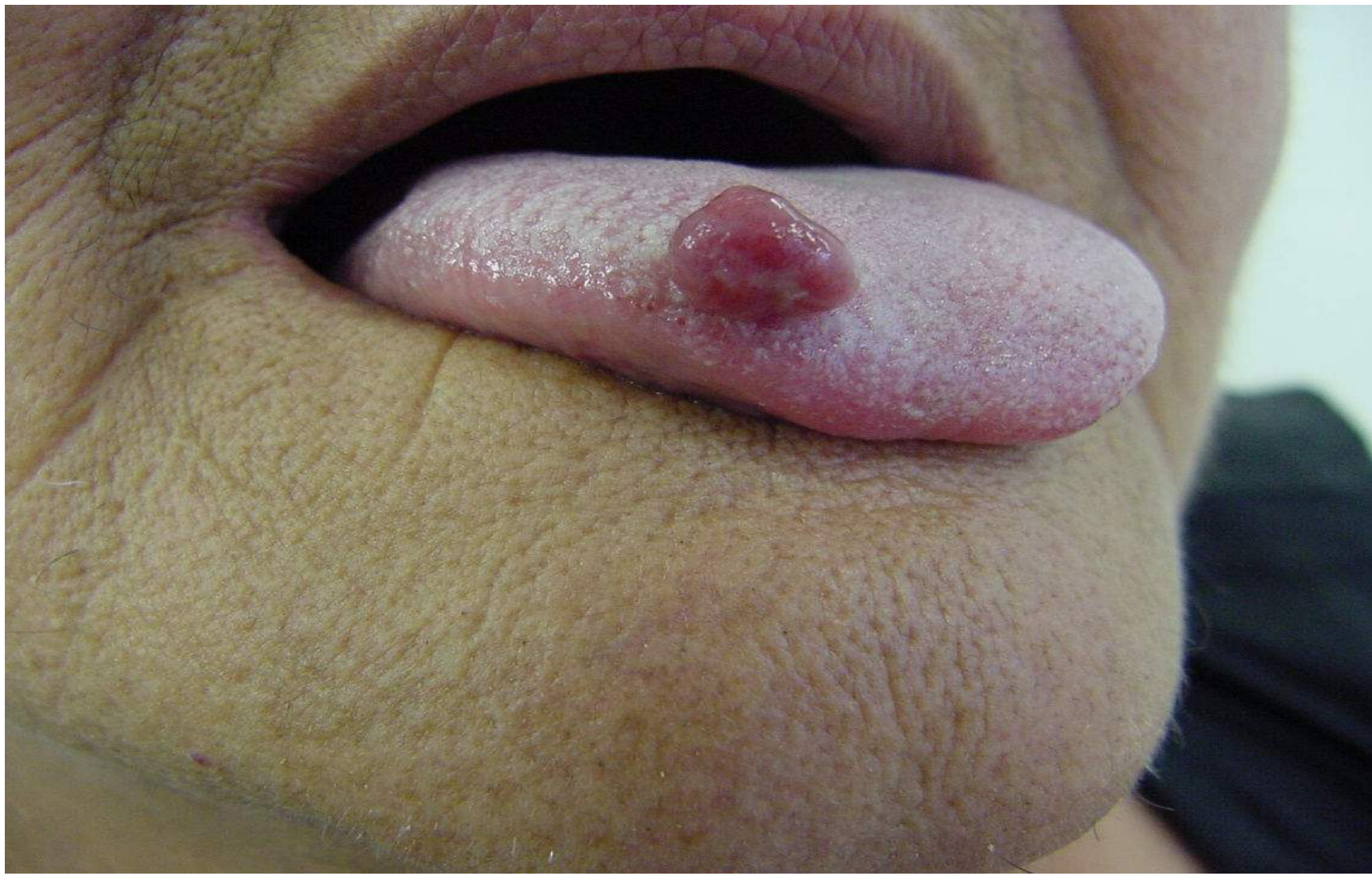


CASO 14 - Descrição

- Em soalho bucal nota-se lesão úlcero-vegetante, esbranquiçada, única, bem delimitada, com base séssil, superfície irregular e bordas elevadas que mede aproximadamente 5,0 x 3,0 cm em seus maiores diâmetros.

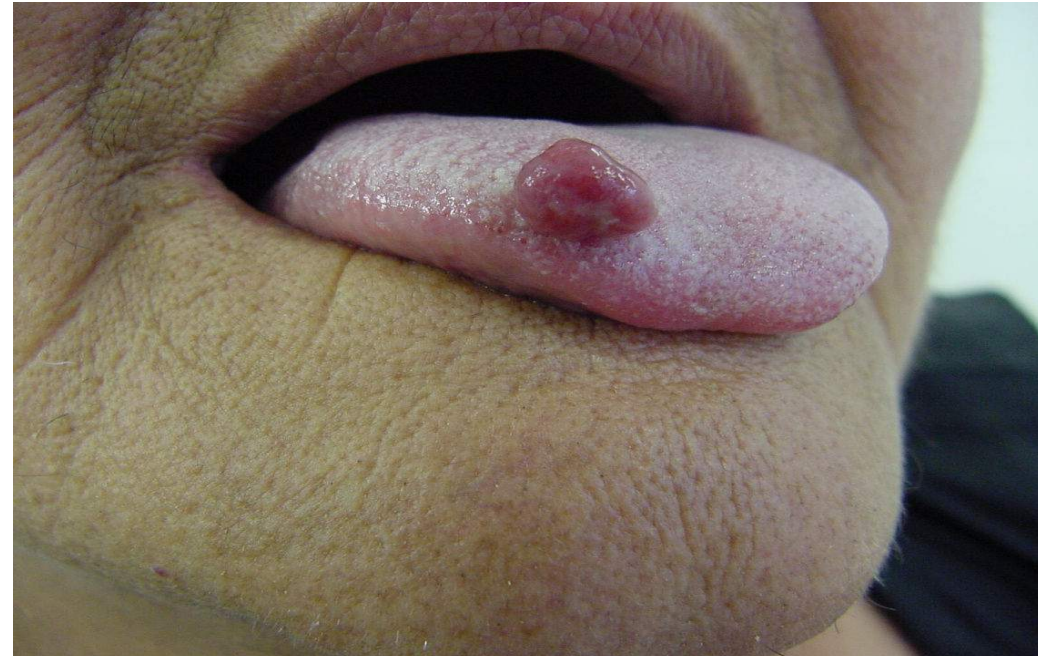


Caso 15



Caso 15

- **Lesão fundamental: nódulo**
- **Localização: dorso de língua**
- **Quantidade: única**
- **Tamanho: 1,5 cm x 1,0 cm**
- **Borda: bem delimitada**
- **Cor: avermelhada**
- **Base: pediculada**
- **Aspecto superficial: lobulada**



CASO 15 - Descrição

- Em dorso lingual do lado direito nota-se nódulo vegetante, único, avermelhado, bem delimitado, com base pediculada, superfície lobulada, medindo aproximadamente 1,5 x 1,0 cm em seus maiores diâmetros.

