

# CAPACITAÇÃO EM SAÚDE BUCAL

## EVENTO PREPARATÓRIO AO DIA ESTADUAL DE LUTA CONTRA O CÂNCER BUCAL 31 DE MAIO

02 de maio de 2011

13h30 às 18h

Plenarinho da Assembleia Legislativa –RS

**ORGANIZAÇÃO & COLABORAÇÃO**



# Lesão Cancerizável ou Potencialmente Maligna

- Tecido morfológicamente alterado, no qual o câncer tem maior condição de se desenvolver.
- Leucoplasia
- Eritroplasia
- Queilite Actínica

## Leucoplasia

Placa ou mancha branca que não pode ser caracterizada clínica ou patologicamente como qualquer outra doença.

OMS

✓ 85 % das lesões cancerizáveis

# Leucoplasia

## DIAGNÓSTICO DE EXCLUSÃO

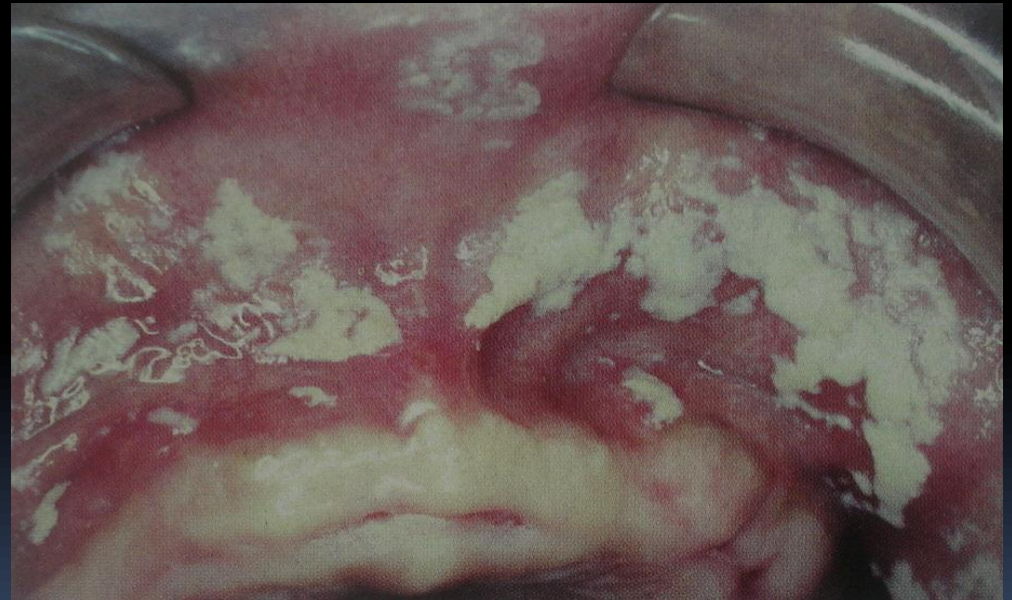- Candidíase pseudomembranosa
- Morsicatio
- Ceratose friccional
- Líquen plano
- Estomatite Nicotínica
- Leucoedema

Essas lesões  
devem ser  
descartadas antes  
de se pensar em  
leucoplasia!!!

# Leucoplasia

## DIAGNÓSTICO DE EXCLUSÃO

- **Candidíase pseudomembranosa**
- Morsicatio
- Ceratose friccional
- Líquen plano
- Estomatite Nicotínica
- Leucoedema

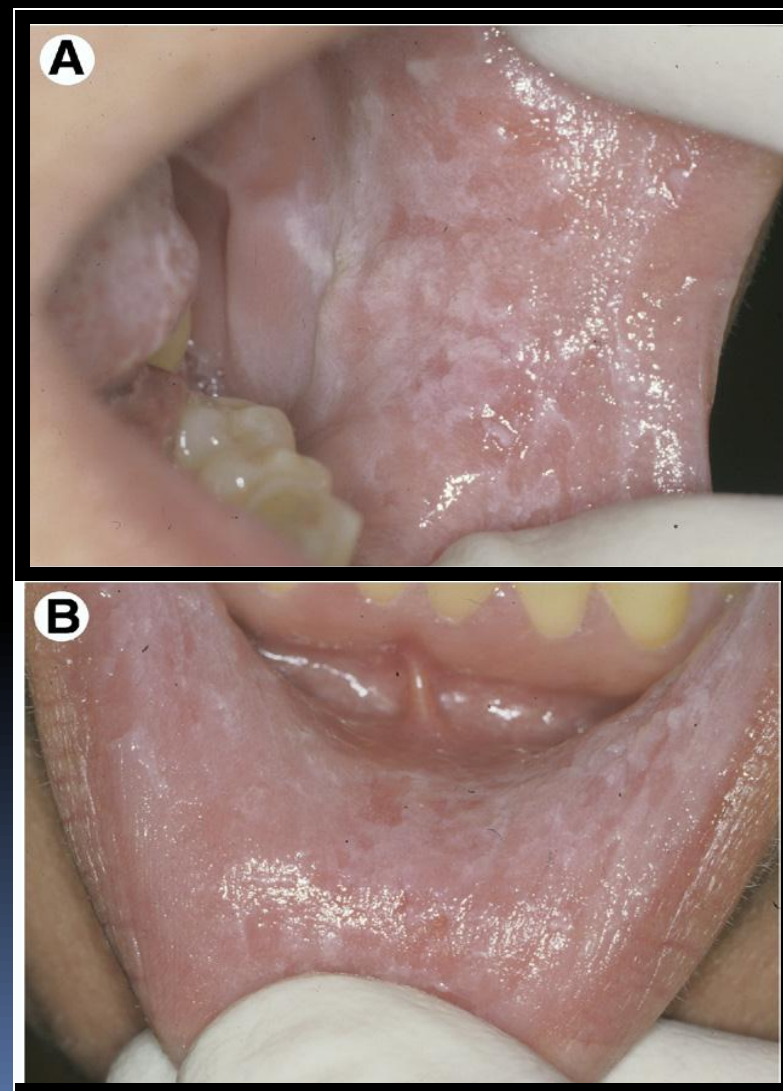


Neville et al (2004)

## Leucoplasia

### DIAGNÓSTICO DE EXCLUSÃO

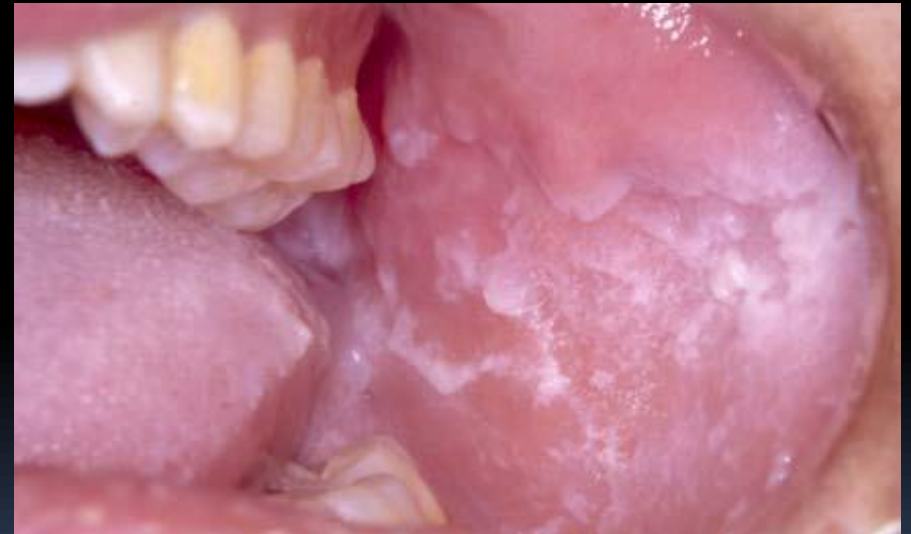- Candidíase pseudomembranosa
- **Morsicatio (mordiscamento)**
- Ceratose friccional
- Líquen plano
- Estomatite Nicotínica
- Leucoedema



## Leucoplasia

### DIAGNÓSTICO DE EXCLUSÃO

- Candidíase pseudomembranosa
- **Morsicatio (mordiscamento)**
- Ceratose friccional
- Líquen plano
- Estomatite Nicotínica
- Leucoedema
- Nevo branco esponjoso



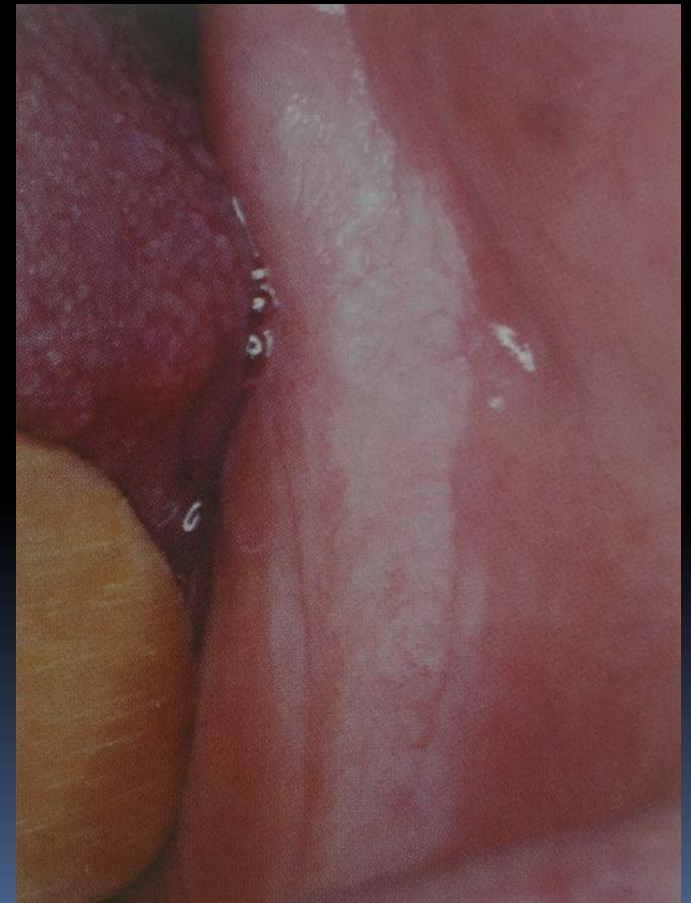Noonan, Kabani. Otolaryngol Clin N Am (2005)

## Leucoplasia

### DIAGNÓSTICO DE EXCLUSÃO

- Candidíase pseudomembranosa
- Morsicatio
- **Ceratose friccional**
- Líquen plano
- Estomatite Nicotínica
- Leucoedema

Resultado do trauma  
crônico de baixa  
intensidade

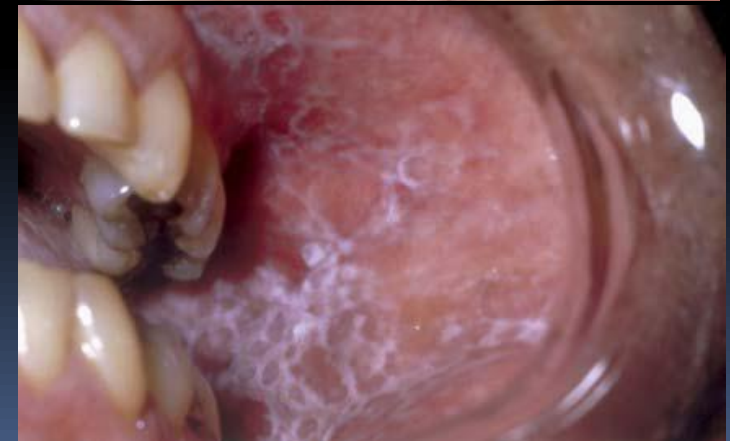
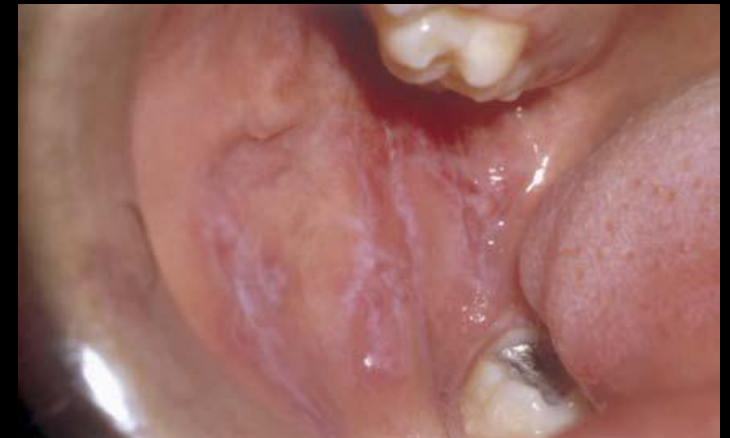


## Leucoplasia

### DIAGNÓSTICO DE EXCLUSÃO

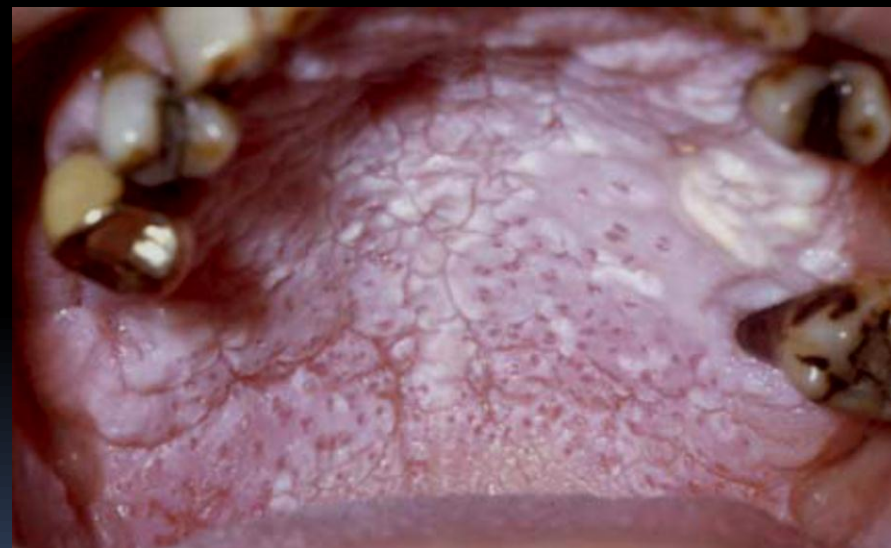- Candidíase pseudomembranosa
- Morsicatio
- Ceratose friccional
- **Líquen plano**
- Estomatite Nicotínica
- Leucoedema



## Leucoplasia

### DIAGNÓSTICO DE EXCLUSÃO

- Candidíase pseudomembranosa
- Morsicatio
- Ceratose friccional
- Líquen plano
- **Estomatite Nicotínica**
- Leucoedema

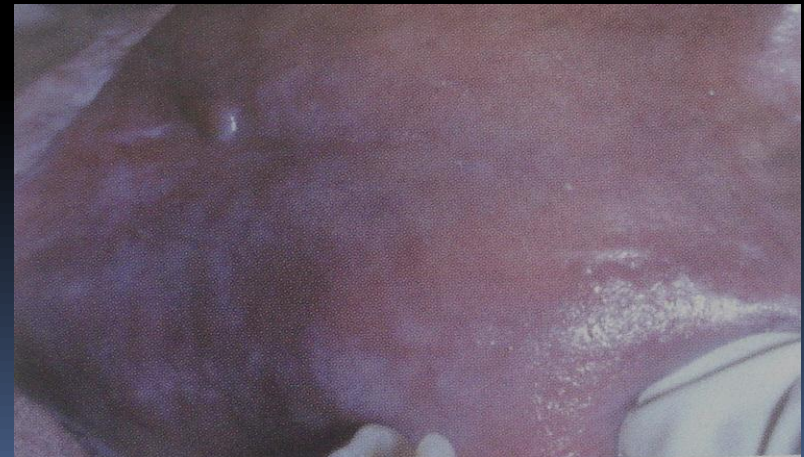
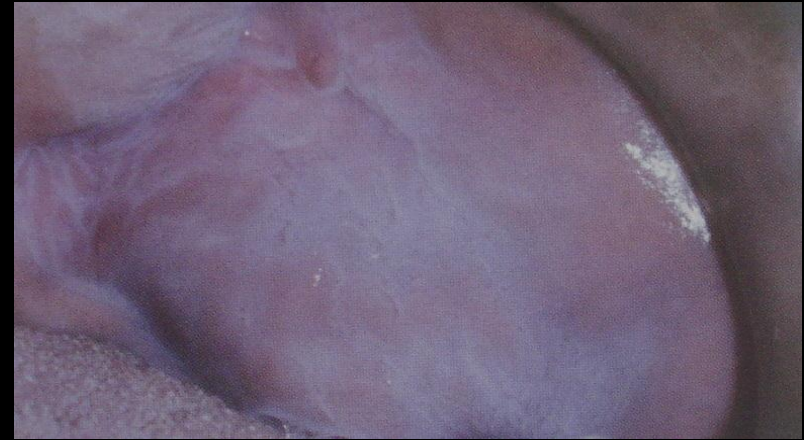

Noonan, Kabani. Otolaryngol Clin N Am (2005)

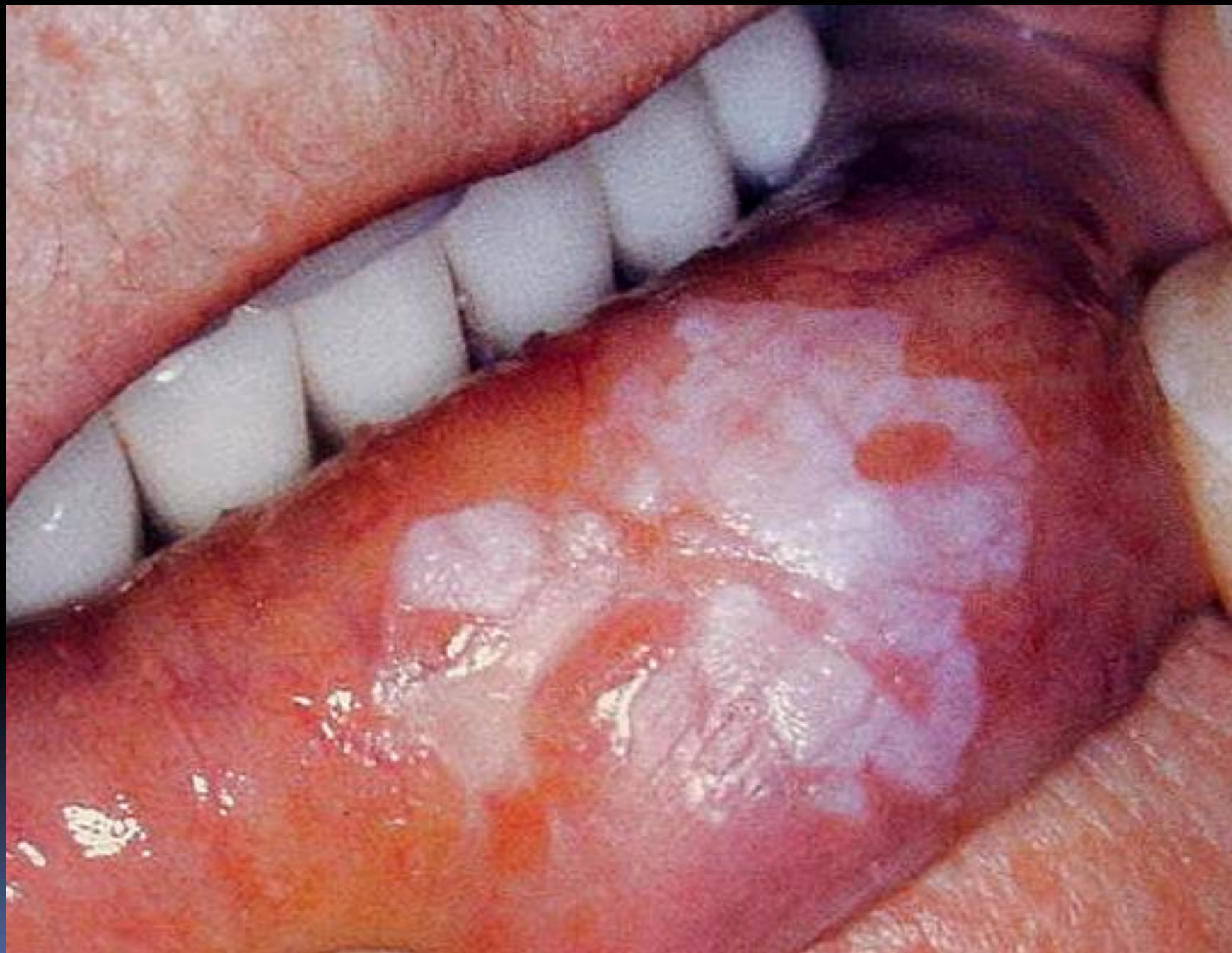# Leucoplasia

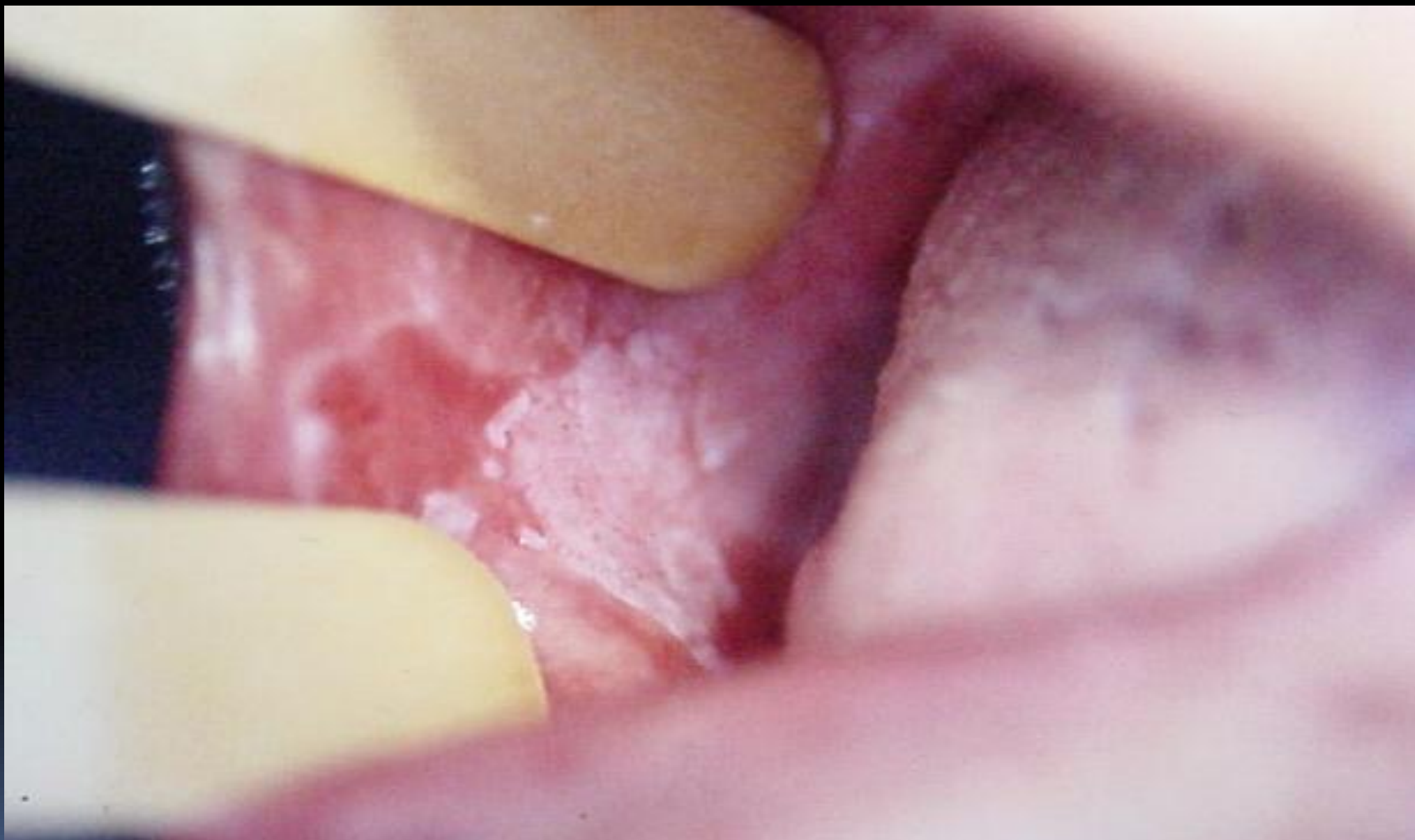## DIAGNÓSTICO DE EXCLUSÃO

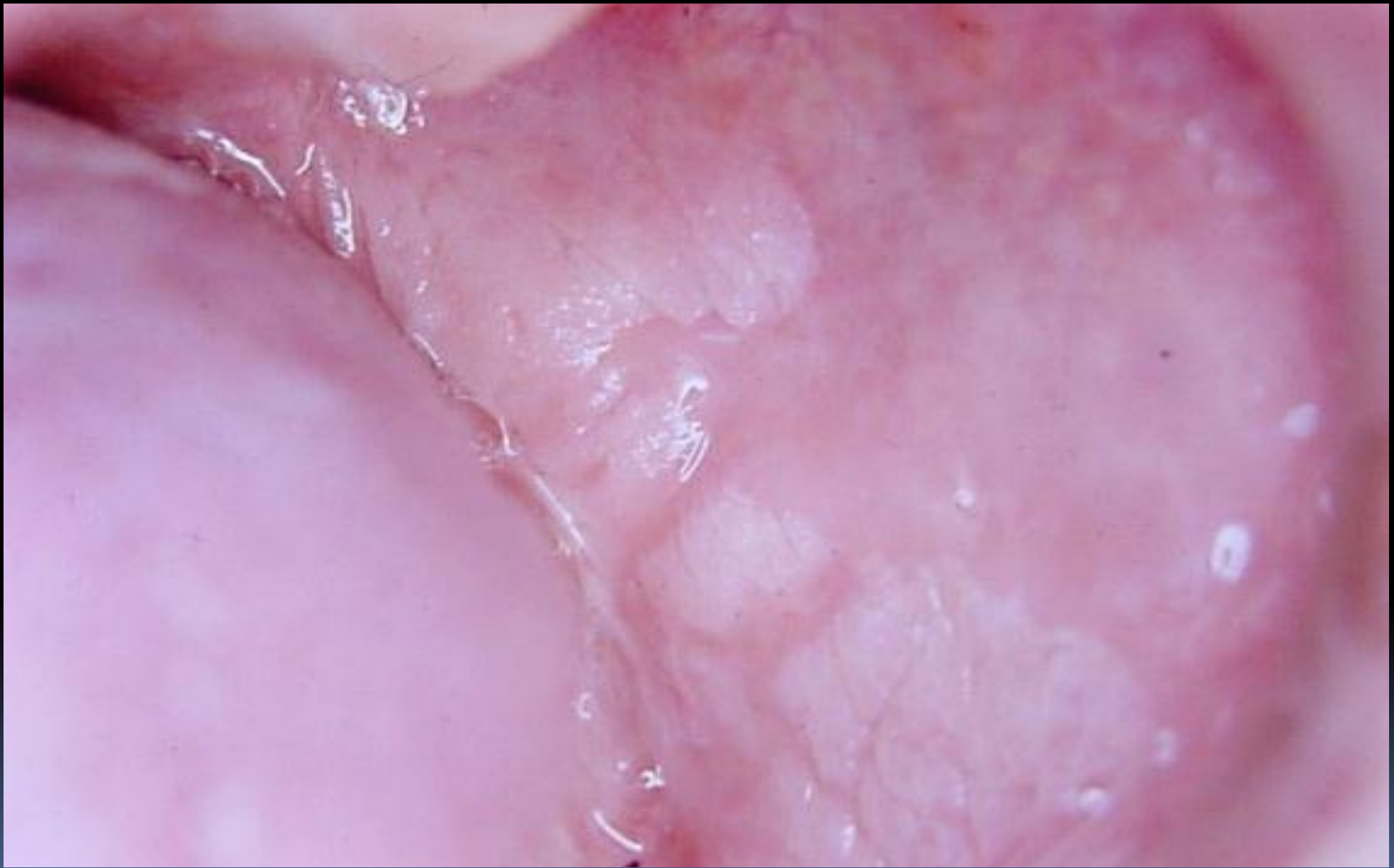- Candidíase pseudomembranosa
- Morsicatio
- Ceratose friccional
- Líquen plano
- Estomatite Nicotínica
- **Leucoedema**

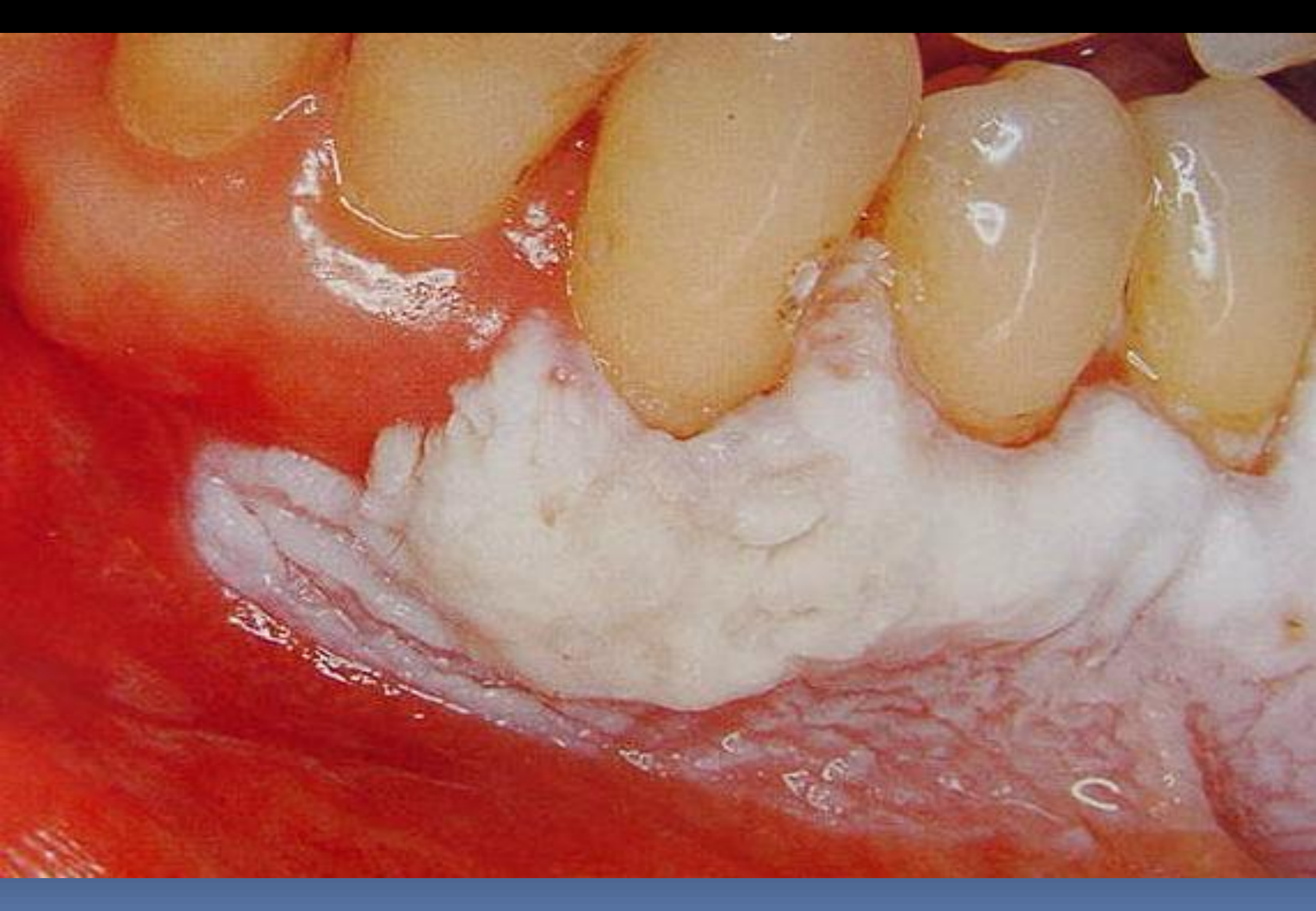

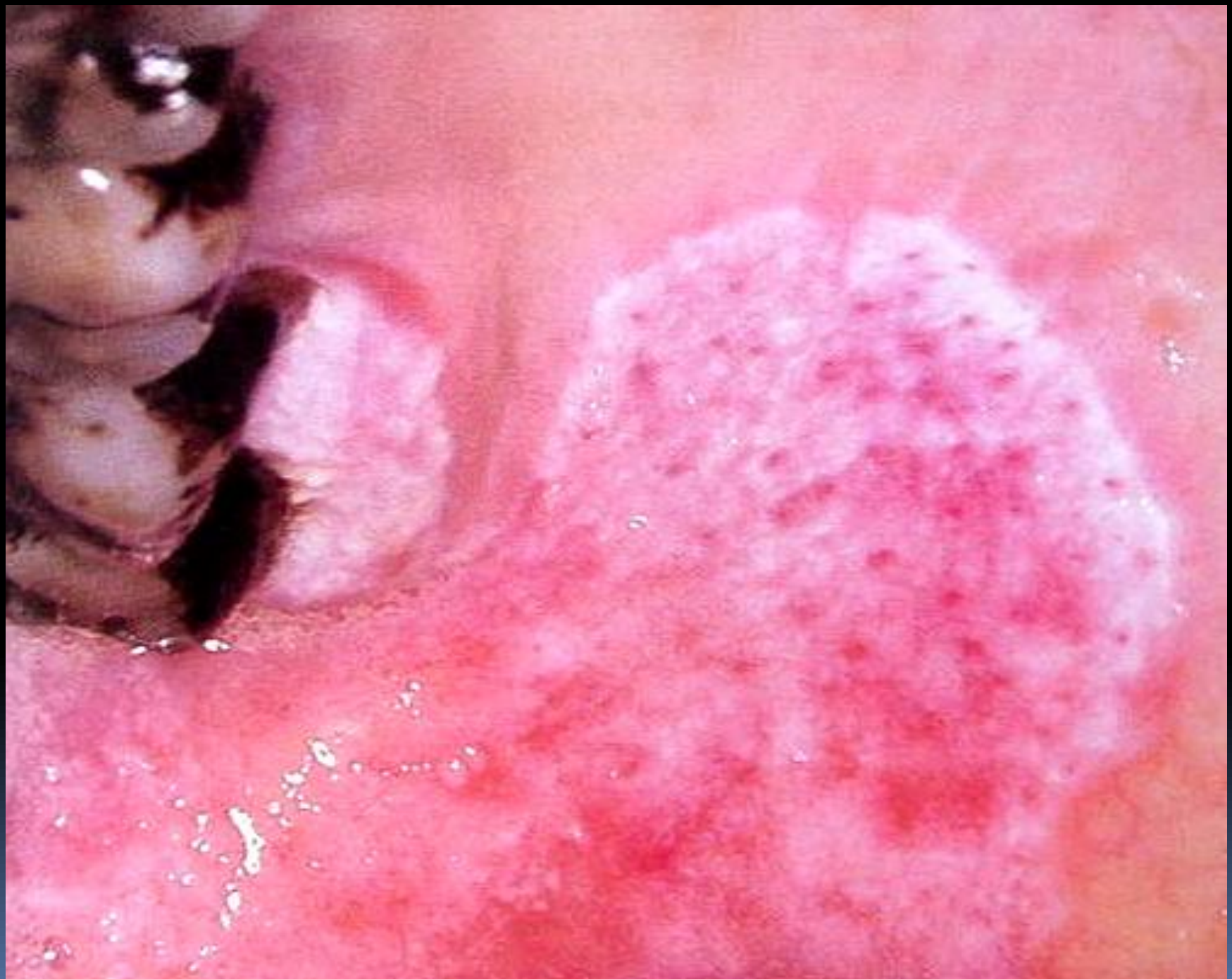Neville et al (2004)





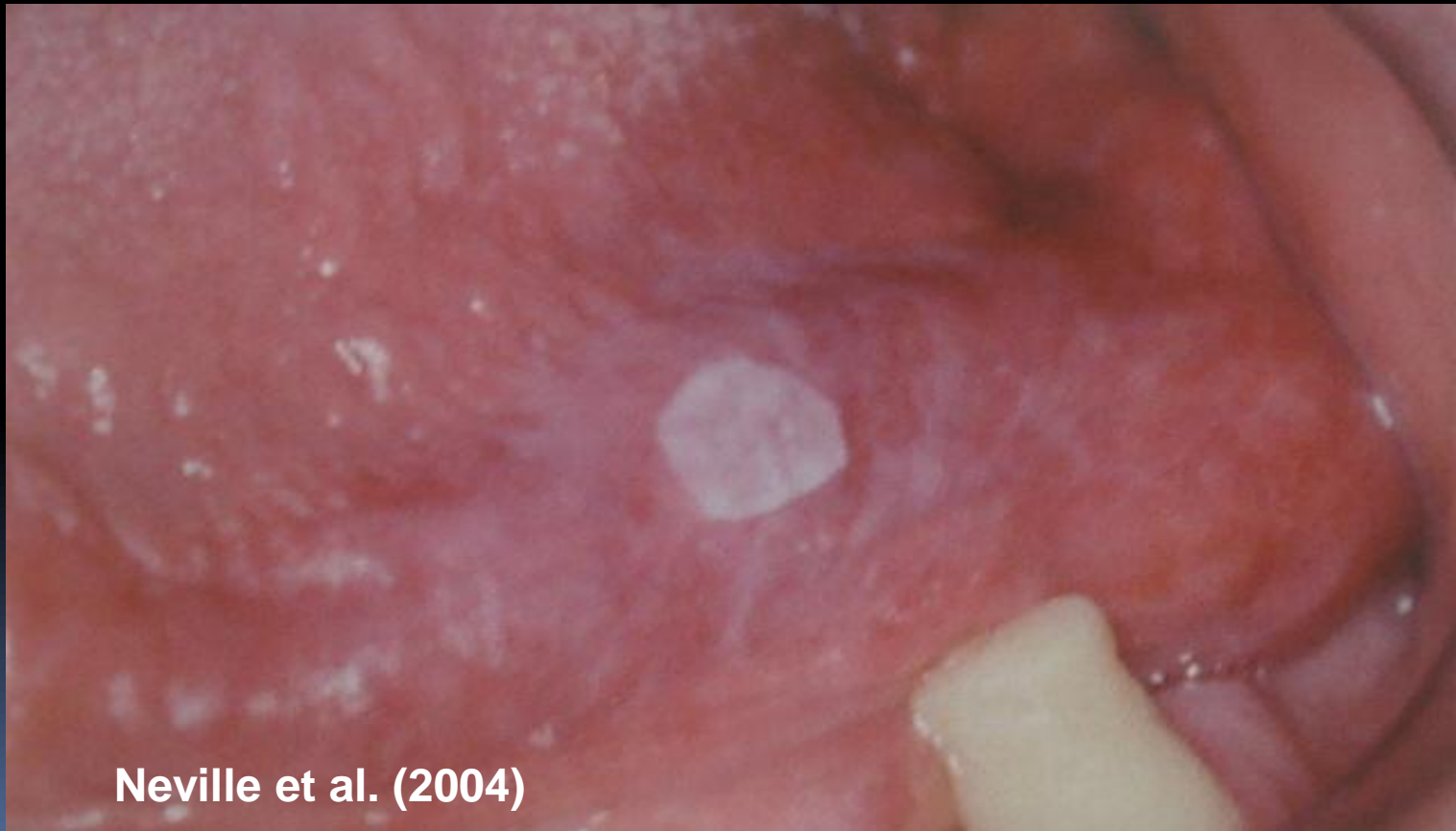






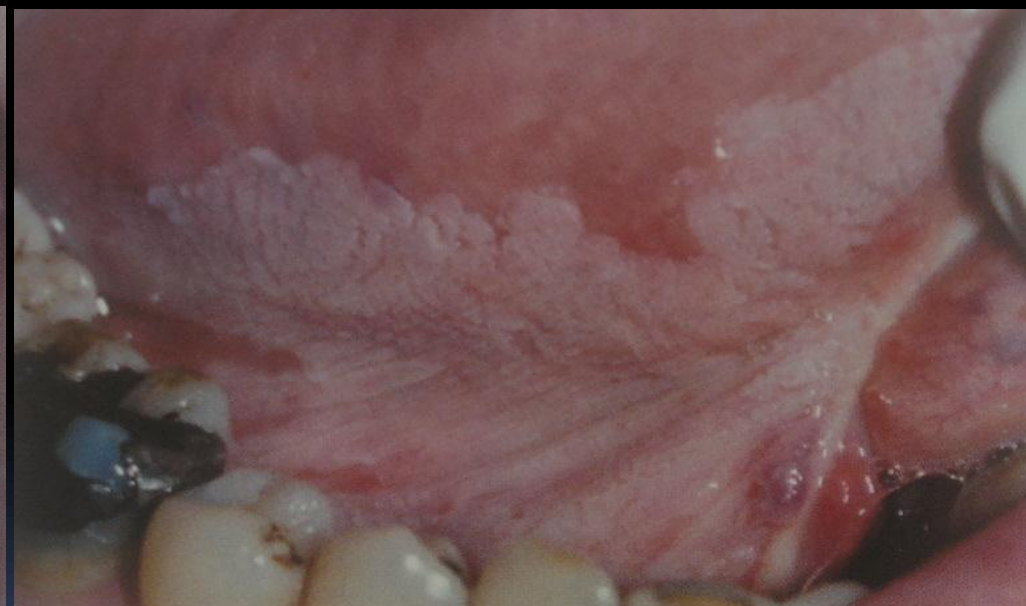
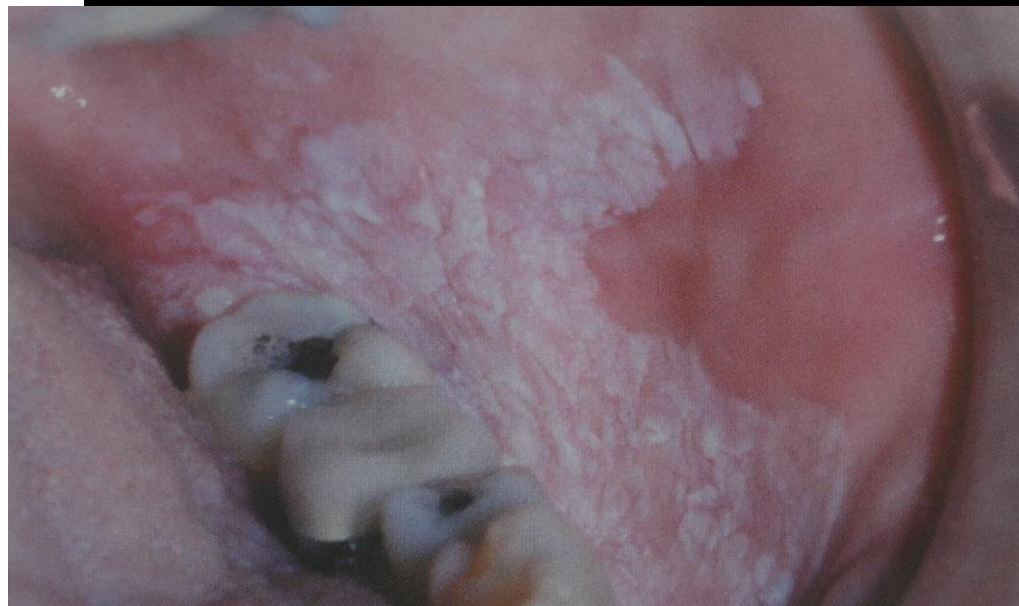
# Leucoplasia



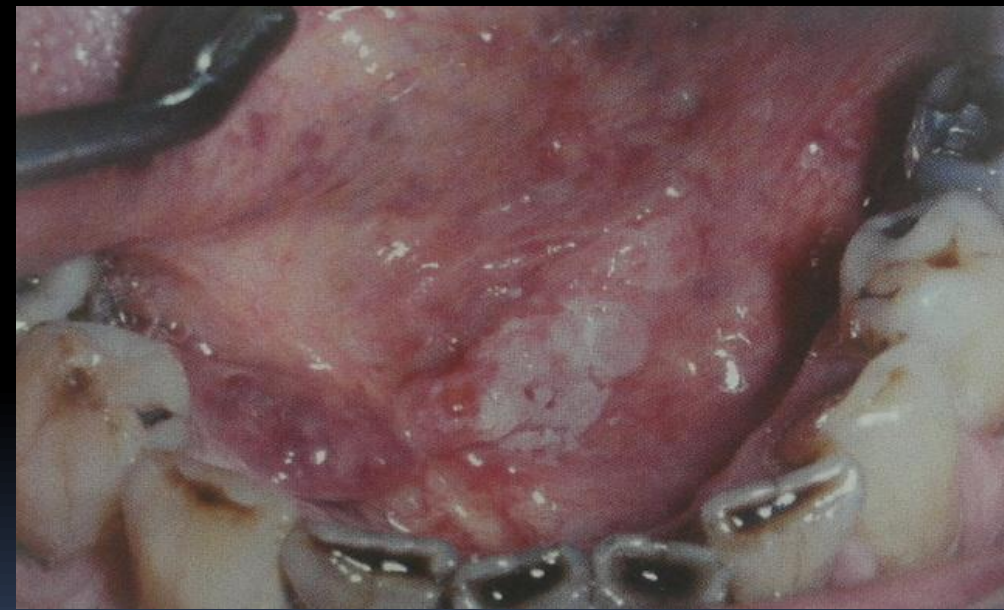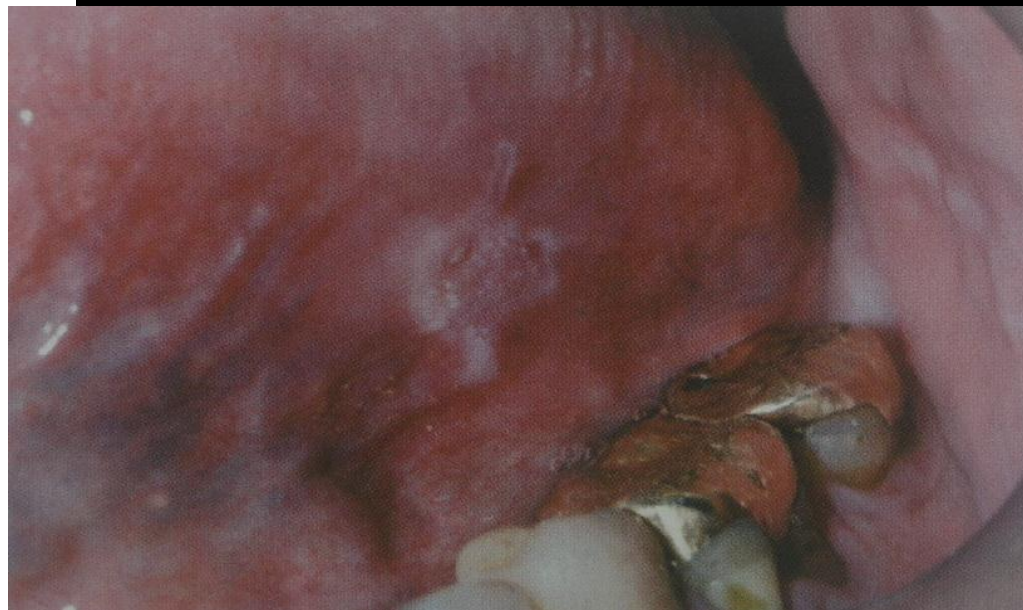Neville et al. (2004)

# Leucoplasia



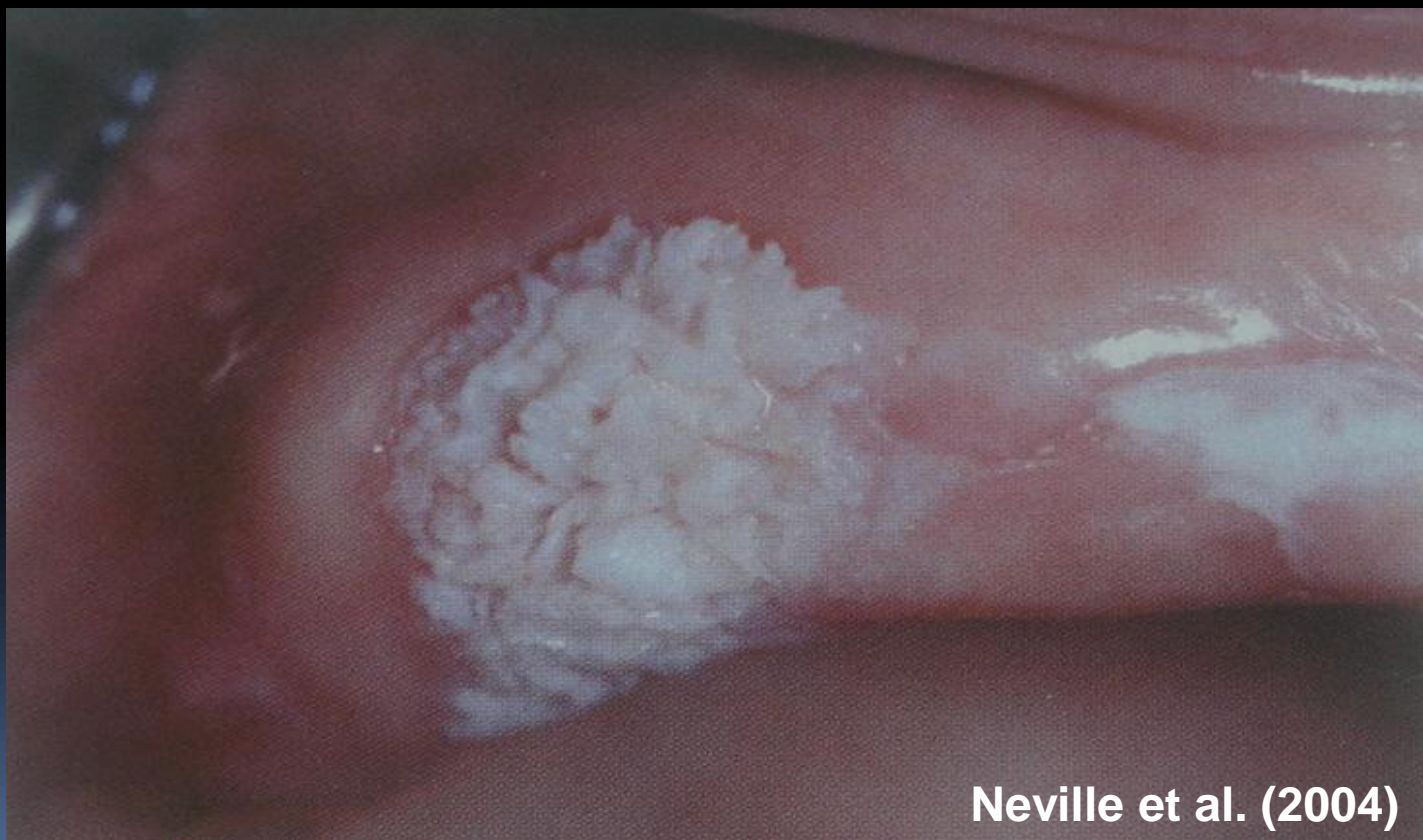Neville et al. (2004)

# Leucoplasia

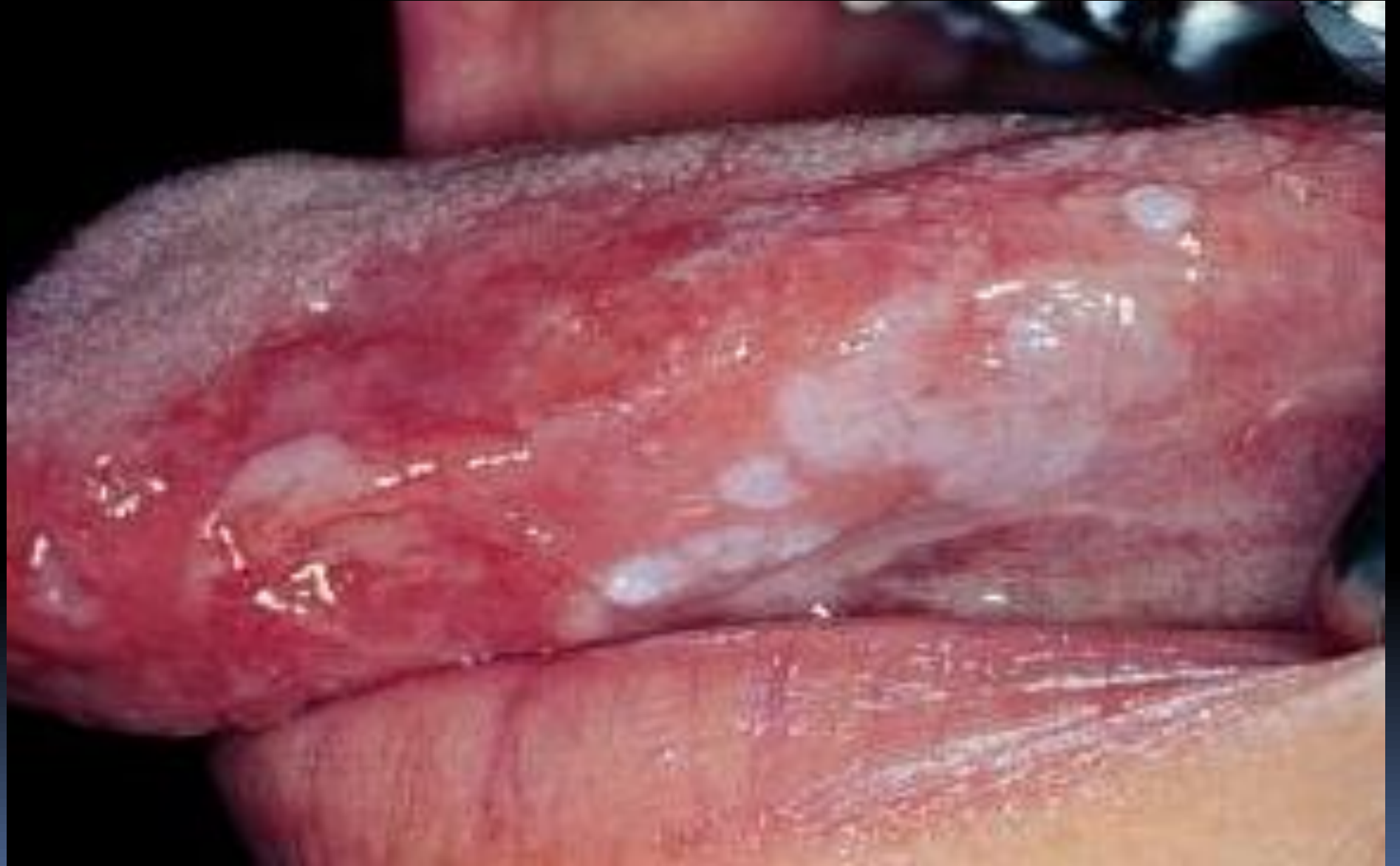

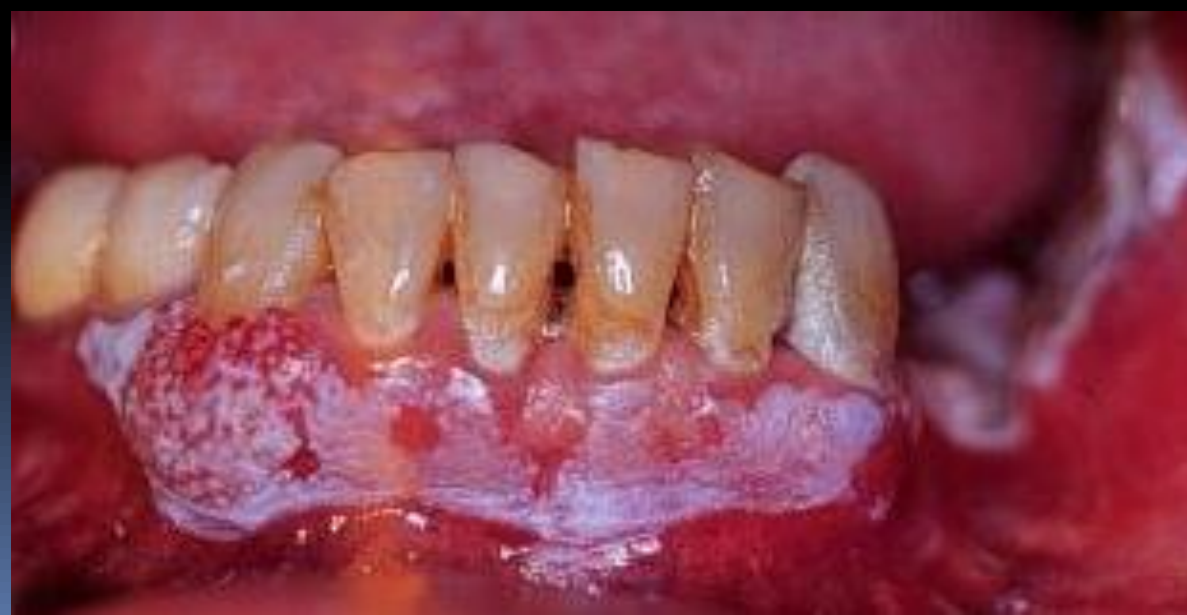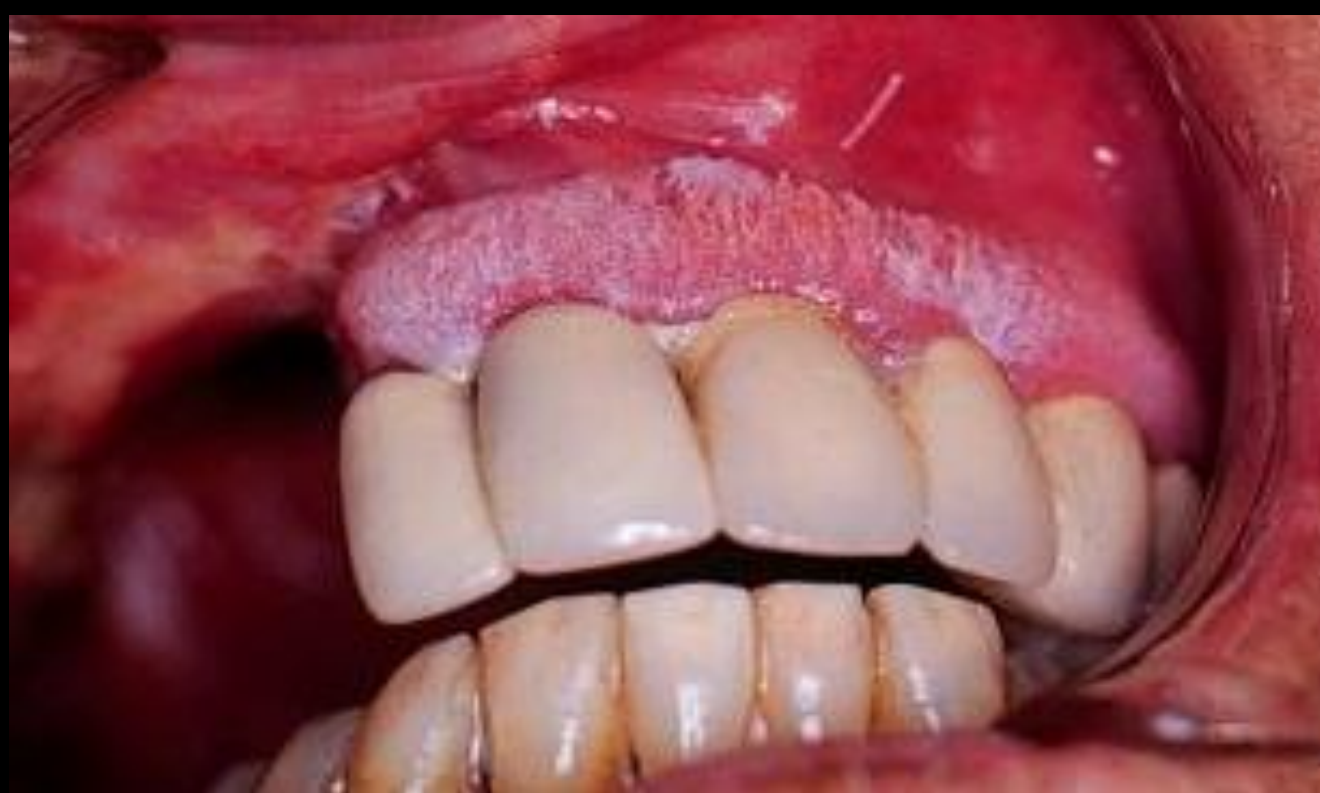Neville et al. (2004)

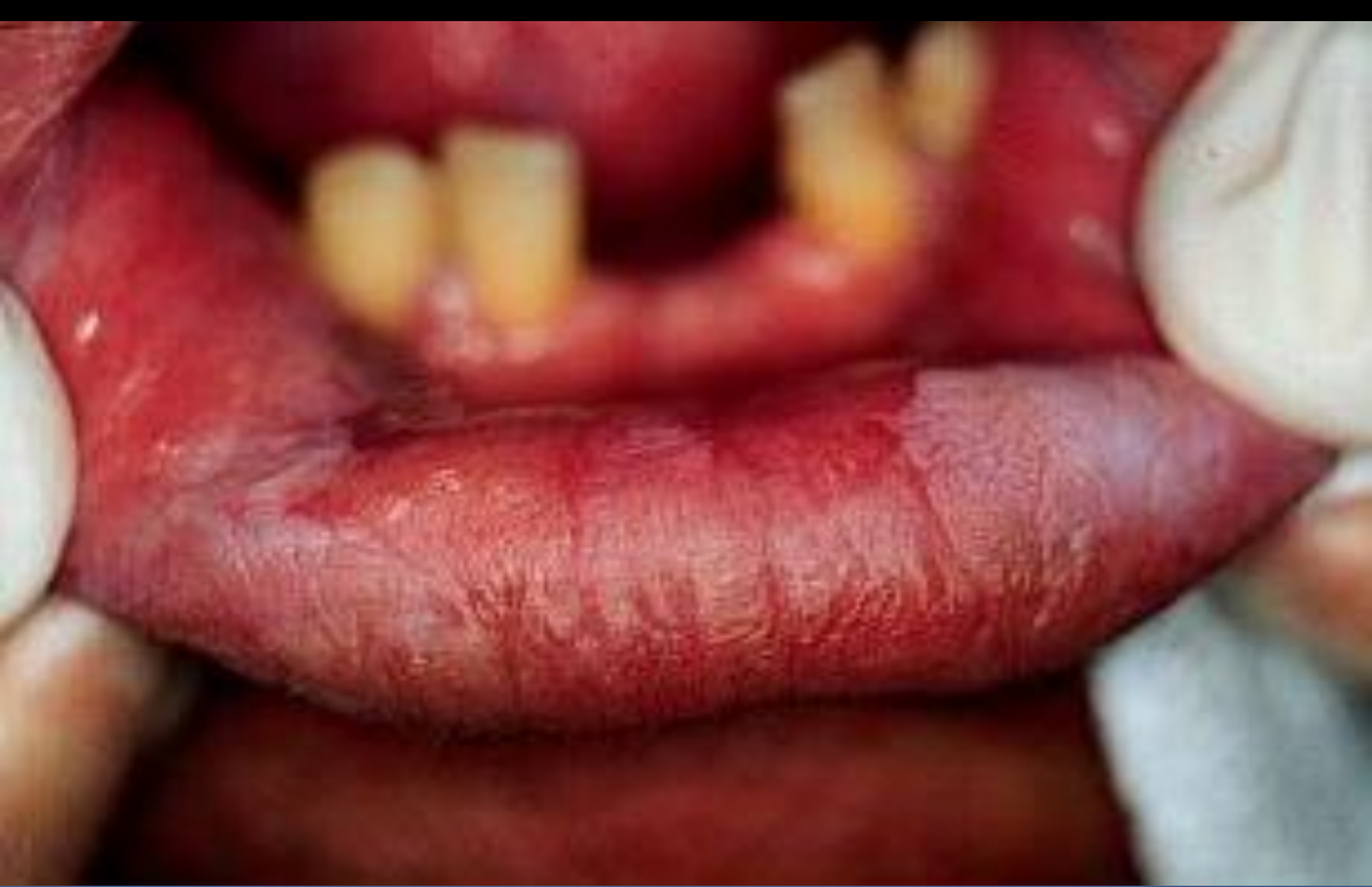# Leucoplasia

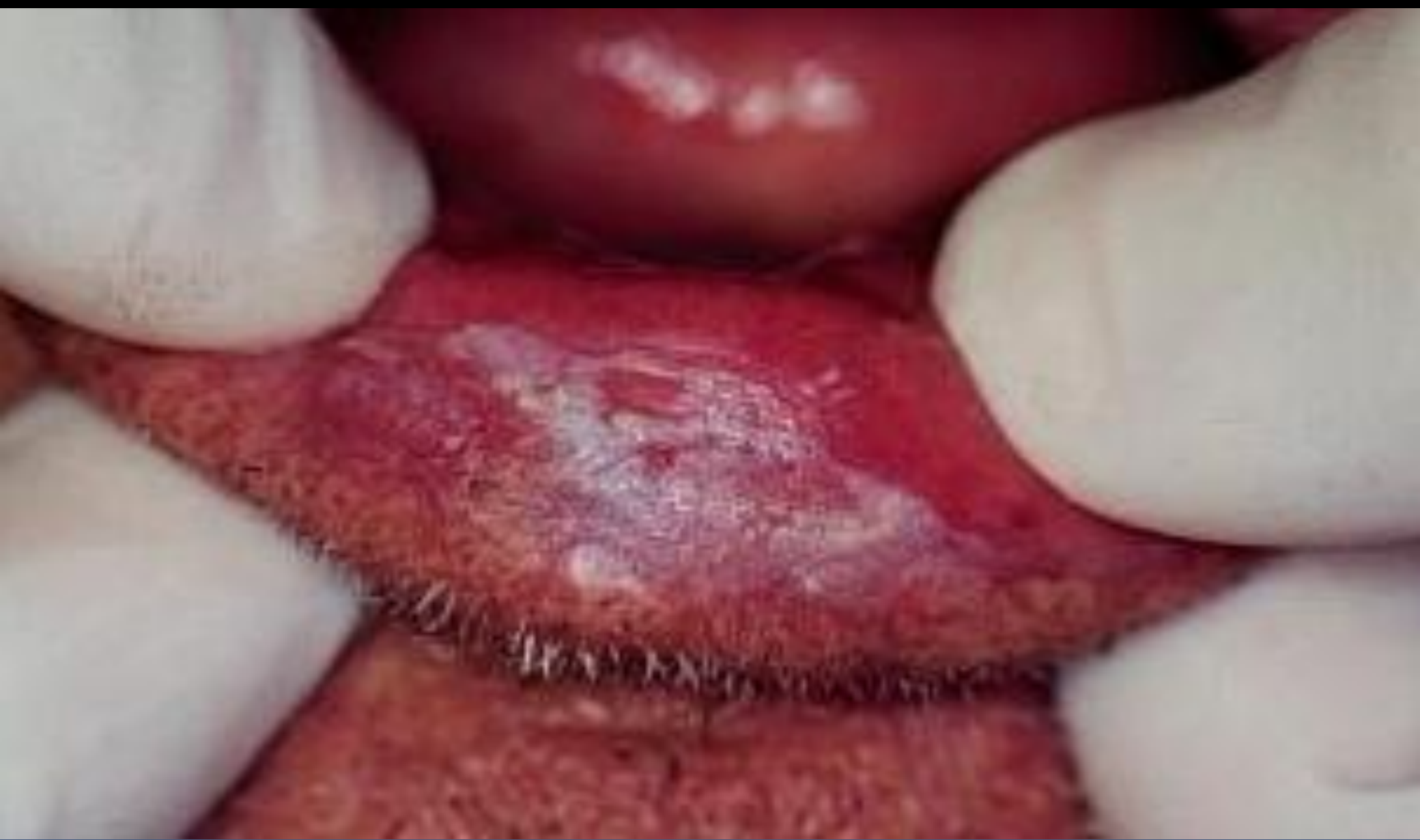

Neville et al. (2004)











# Queilite Actínica

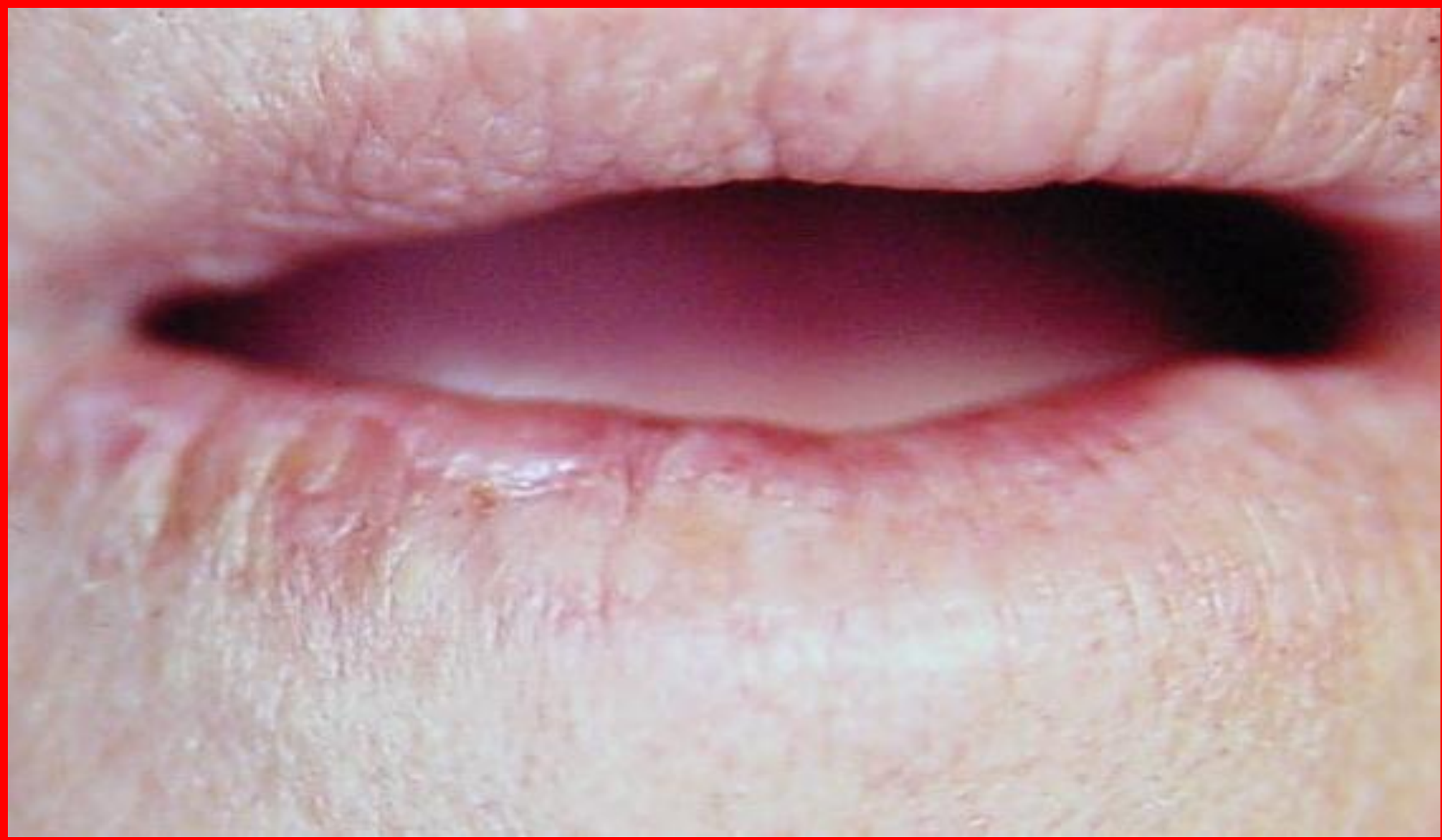sinônimo: queilite solar e queratose solar

pele: queratose actínica

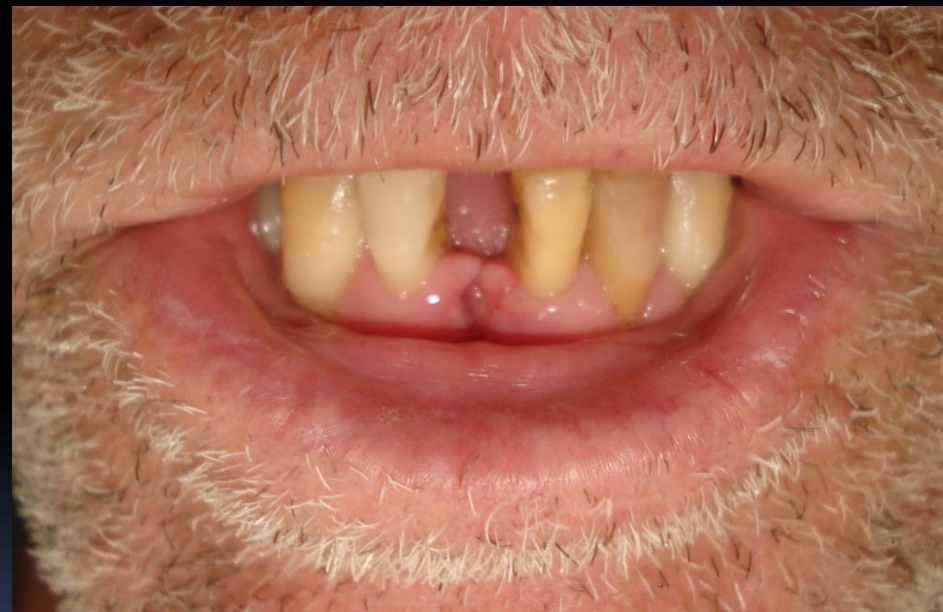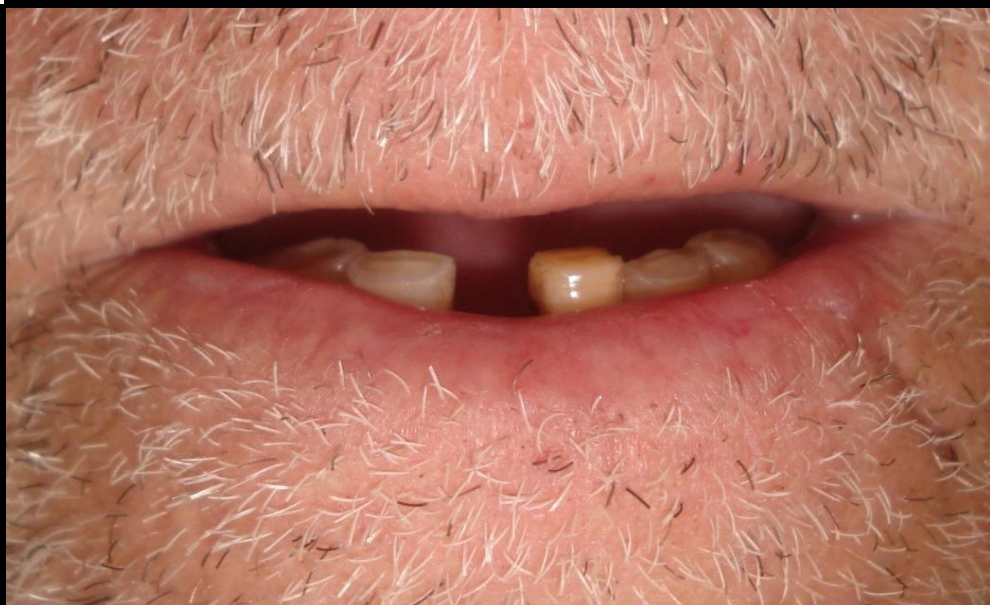- alteração comum do lábio inferior
- exposição constante ao sol (UV)

# Queilite Actínica

- acima 60 anos
- relacionado com profissão
- Co-fator : fumo

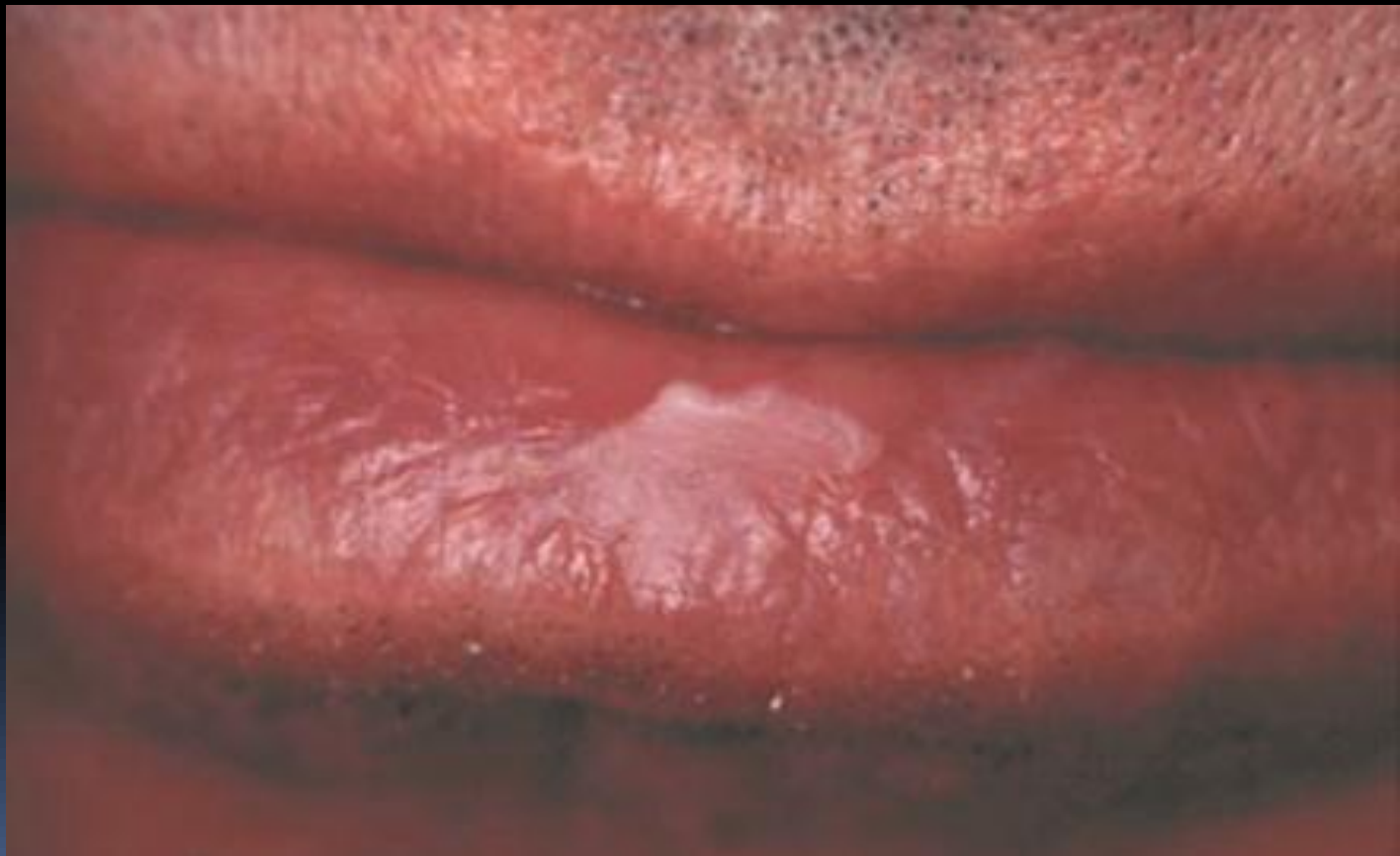

## Queilite actínica



# Queilite actínica

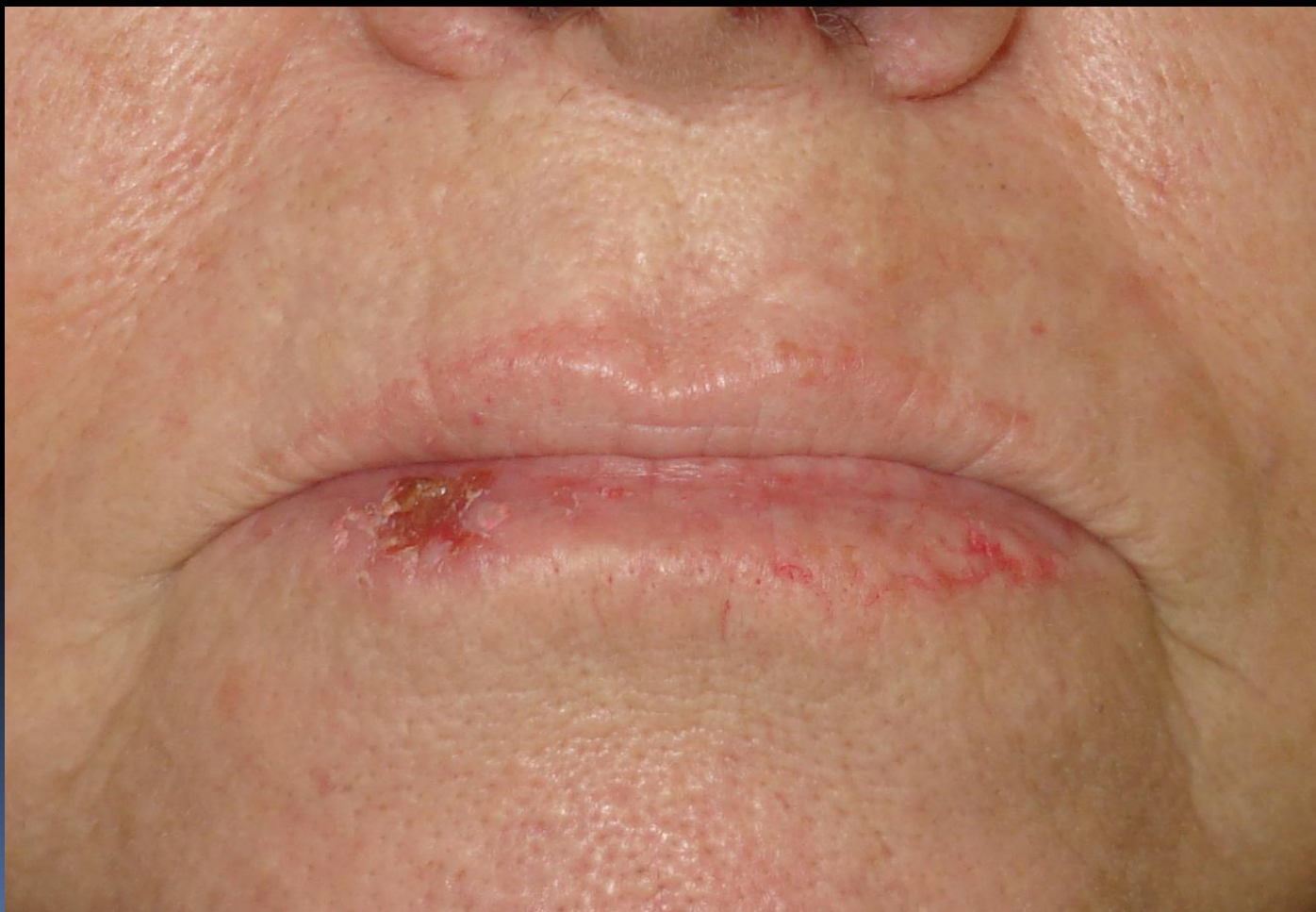## CARACTERÍSTICAS CLÍNICAS



Longshore, Camisa. Dermatol Ther (2002)

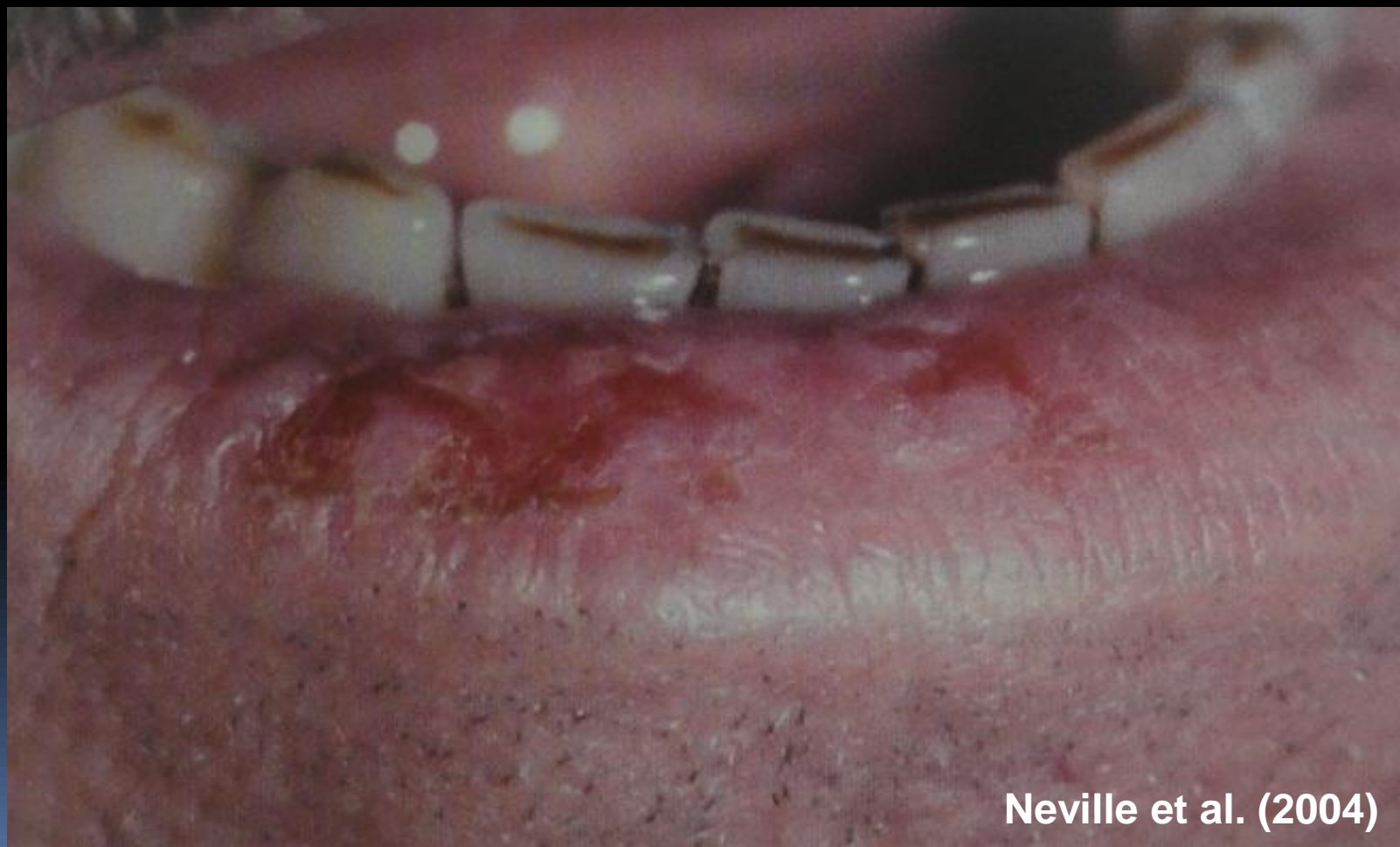# Queilite actínica

## CARACTERÍSTICAS CLÍNICAS



# Queilite actínica

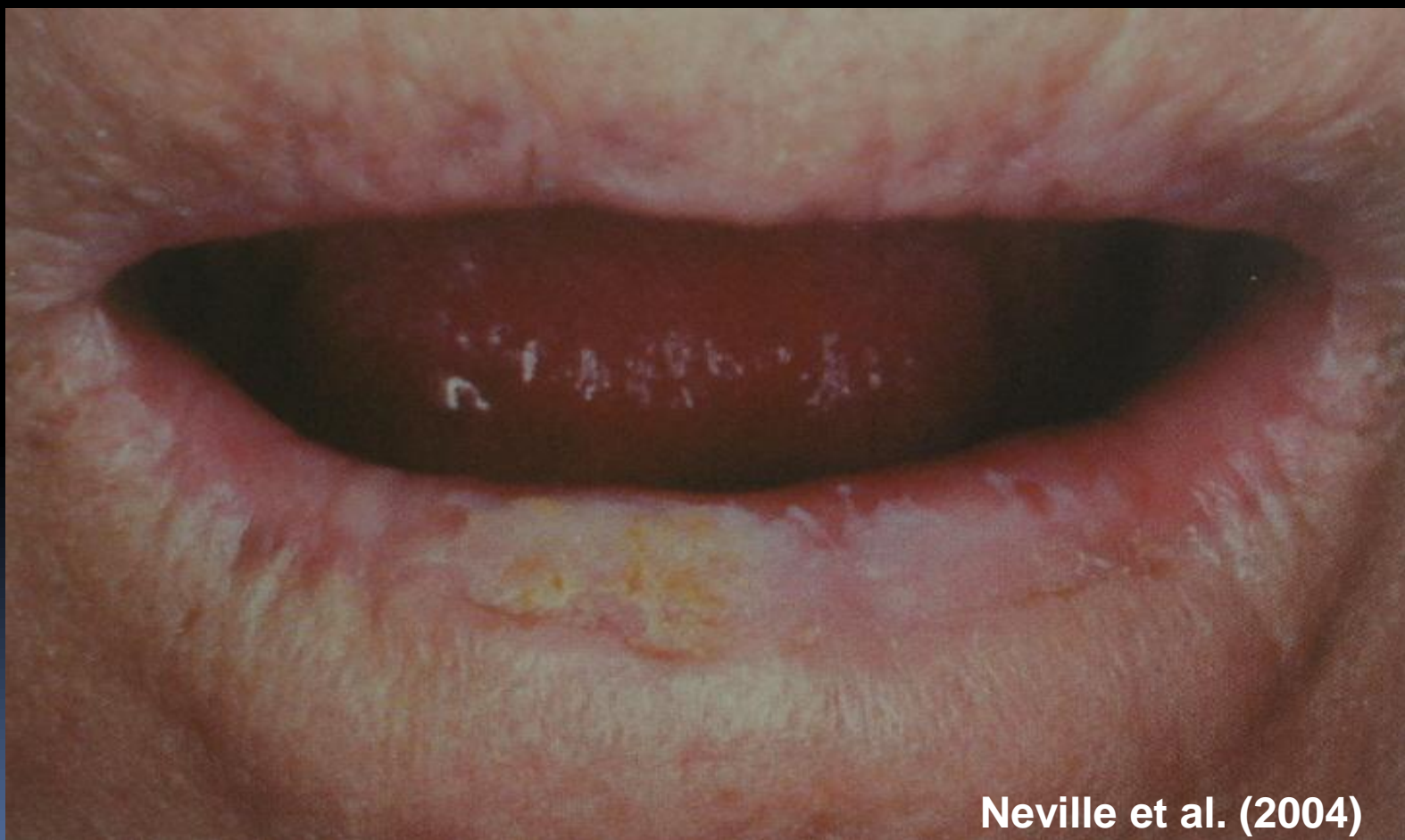## CARACTERÍSTICAS CLÍNICAS



Neville et al. (2004)

# Queilite actínica

## CARACTERÍSTICAS CLÍNICAS



Neville et al. (2004)